



Especialização em DIFICULDADES ALIMENTARES NEOPEDIÁTRICAS

2023/2024

**UC 5 – QUADROS CLÍNICOS E SÍNDROMES GENÉTICAS
COM IMPACTO NA ALIMENTAÇÃO**

Módulo 16: Atuação nas malformações craniofaciais

Docente: Terapeuta da Fala Dr.^a Patrícia Filipe Correia

patriciafilipe.tf@gmail.com

PAP



3 de Fevereiro de 2024

FENDA LÁBIO  PALATINA

ATLAS LIPIICAST



**PATRÍCIA FILIPE
CORREIA, LEIRIA**

"Sucesso é a realização
progressiva de um objectivo
que valha a pena"



**ROWNEY FURFURO,
PORTO**

"I have a dream! E o meu
sonho é fazer com que os
tratamentos necessários
cheguem a todos os
portadores de fenda lábio
palatina. Mas não posso fazê-
lo sozinho. Por isso convidei
todos os amigos a participar.
Agora... Yes, we can!"



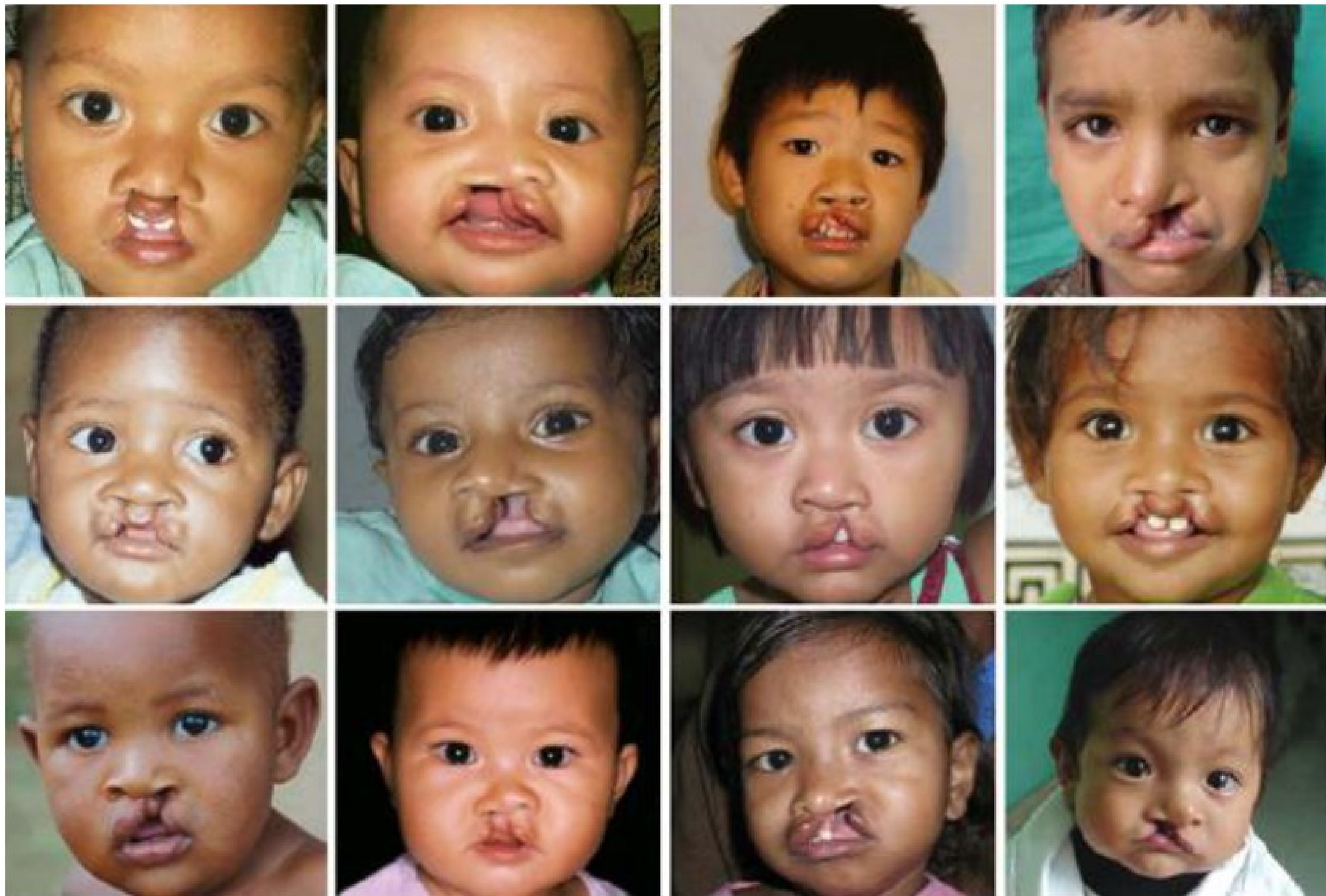**MARIANA ALFACE,
LISBOA**

"O nosso objectivo é ajudar
com informação,
conhecimento e
esclarecimento"

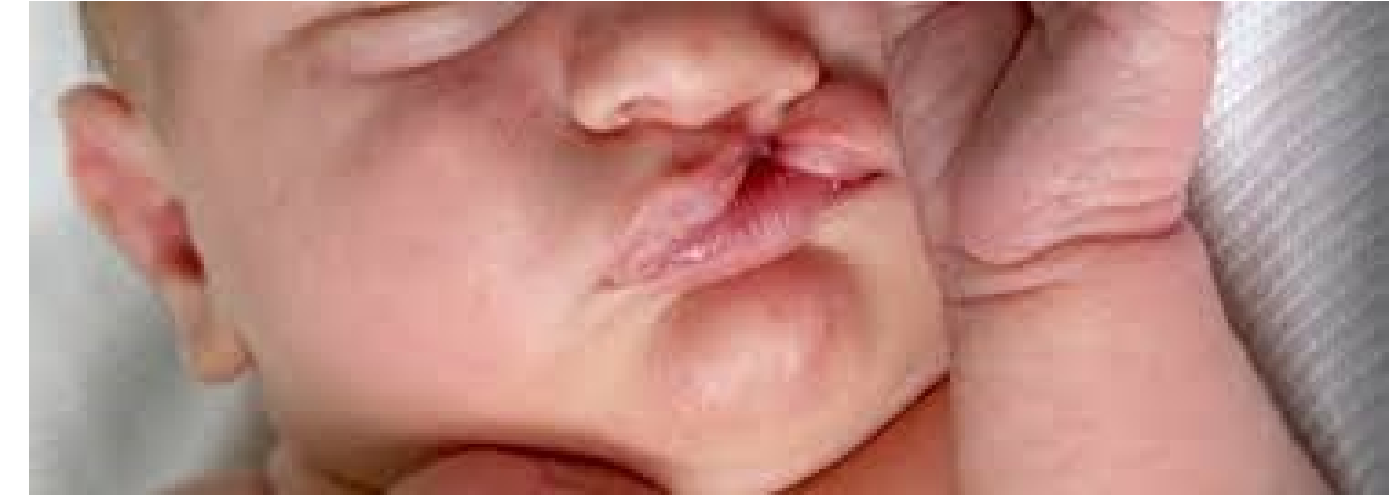

Filosofia Integral Individualizada do Tratamento

FLP - Fendas Lábio Palatinas



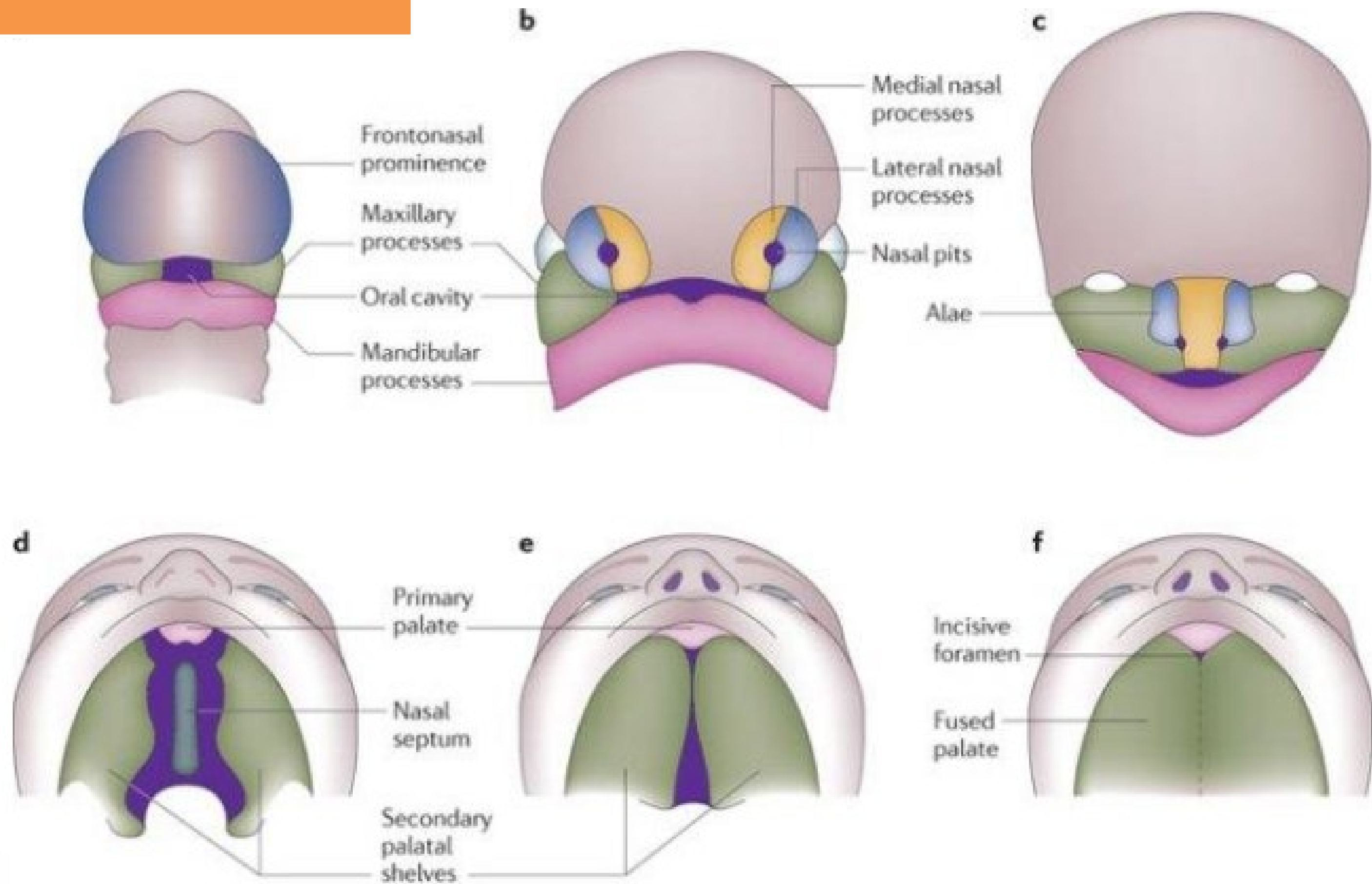
FLP - Fendas Lábio Palatinas



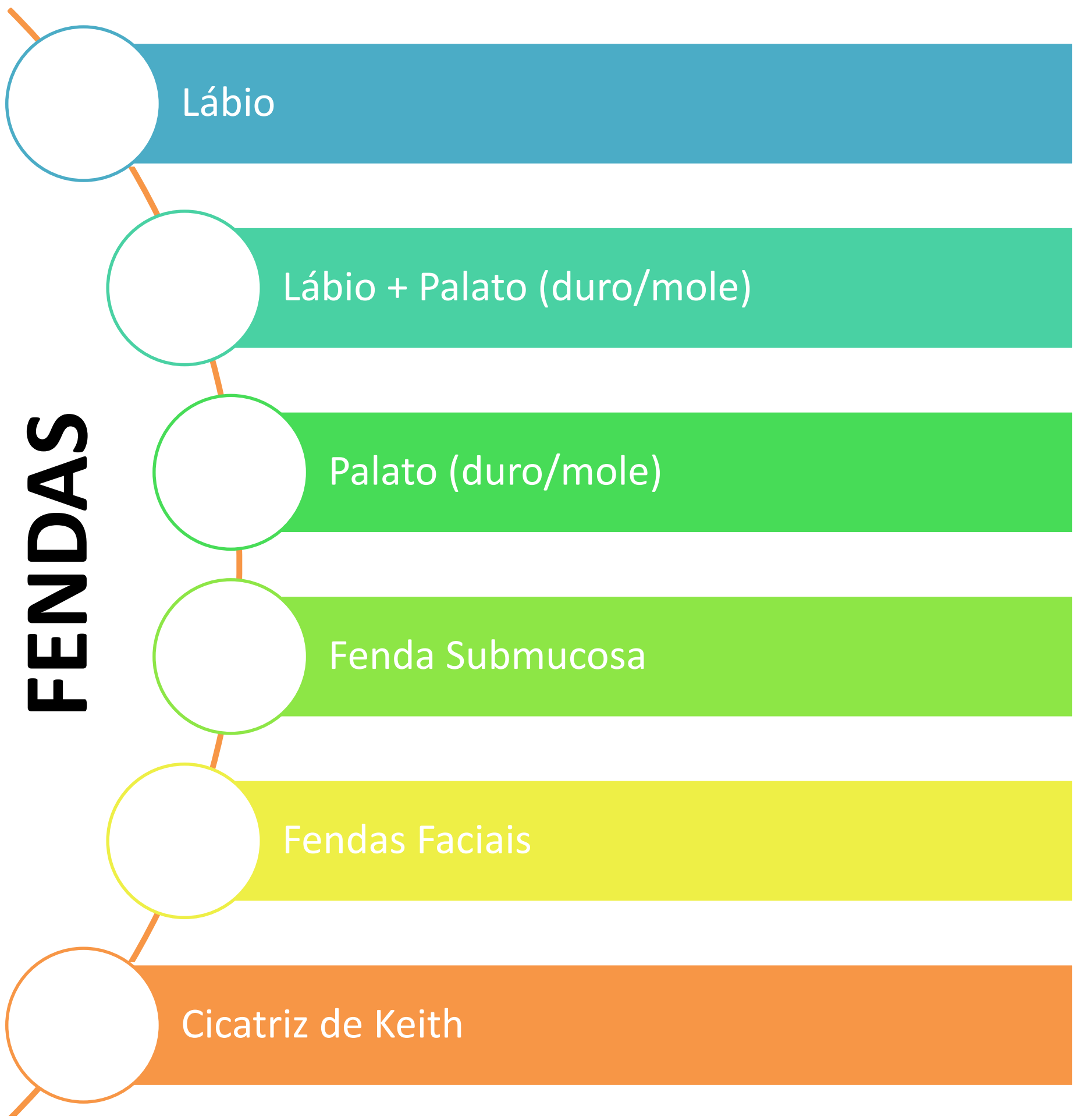
- São malformações congénitas da face que se apresentam no recém-nascido pela interrupção da continuidade do palato, do lábio superior ou dos dois ao mesmo tempo.
- Aparecem isoladamente ou associadas a outras malformações como uma das componentes mais ou menos constante de uma síndrome malformativa.
- A razão do aparecimento das fendas do palato e lábio-palatinas não obedece a regras simples da genética e na maior parte das vezes é multifactorial e desconhecida.
- Contudo, nalgumas famílias é possível identificar o seu carácter hereditário.

[O que é Fenda palatina? - YouTube](#)

FLP - Fendas Lábio Palatinas



FENDAS

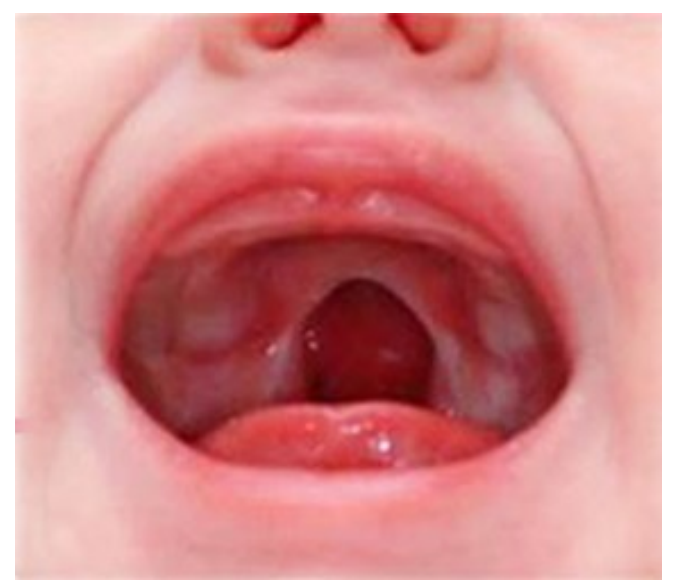
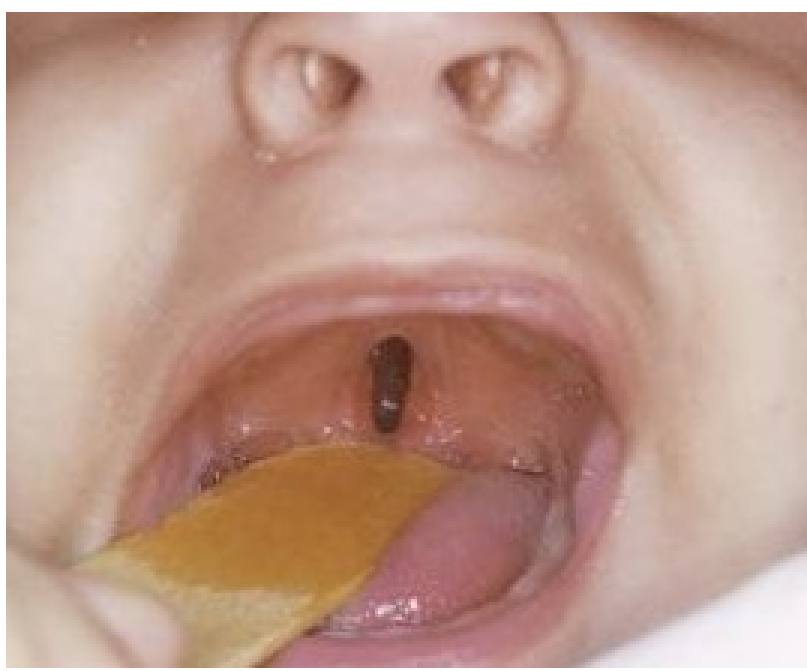
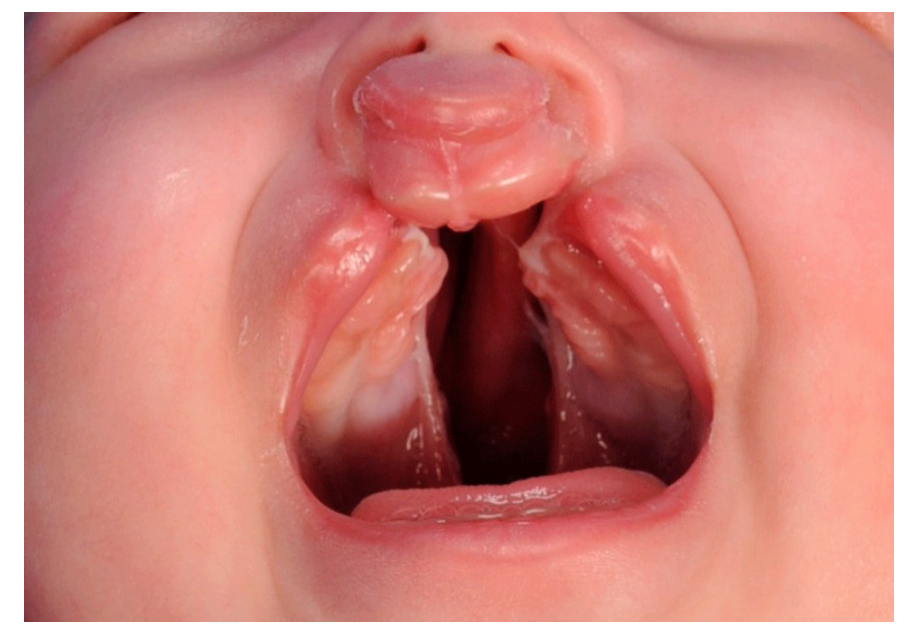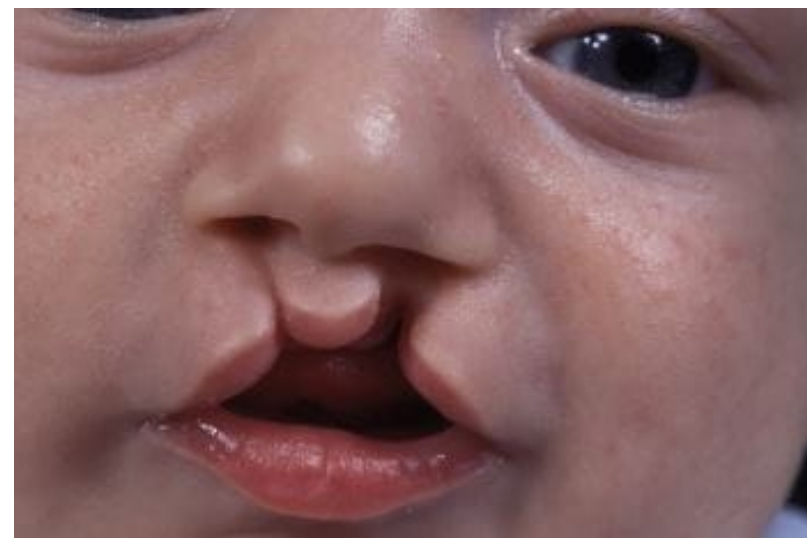Unilateral

Bilateral

Completa

Incompleta



FLP - Fendas Lábio Palatinas

Fenda do Lábio ou Fenda Lábio-Palatina


- falta de fusão dos processos nasais da proeminência frontal com o processo maxilar
- 5ª e 7ª semana de desenvolvimento embrionário

Fenda Palatina

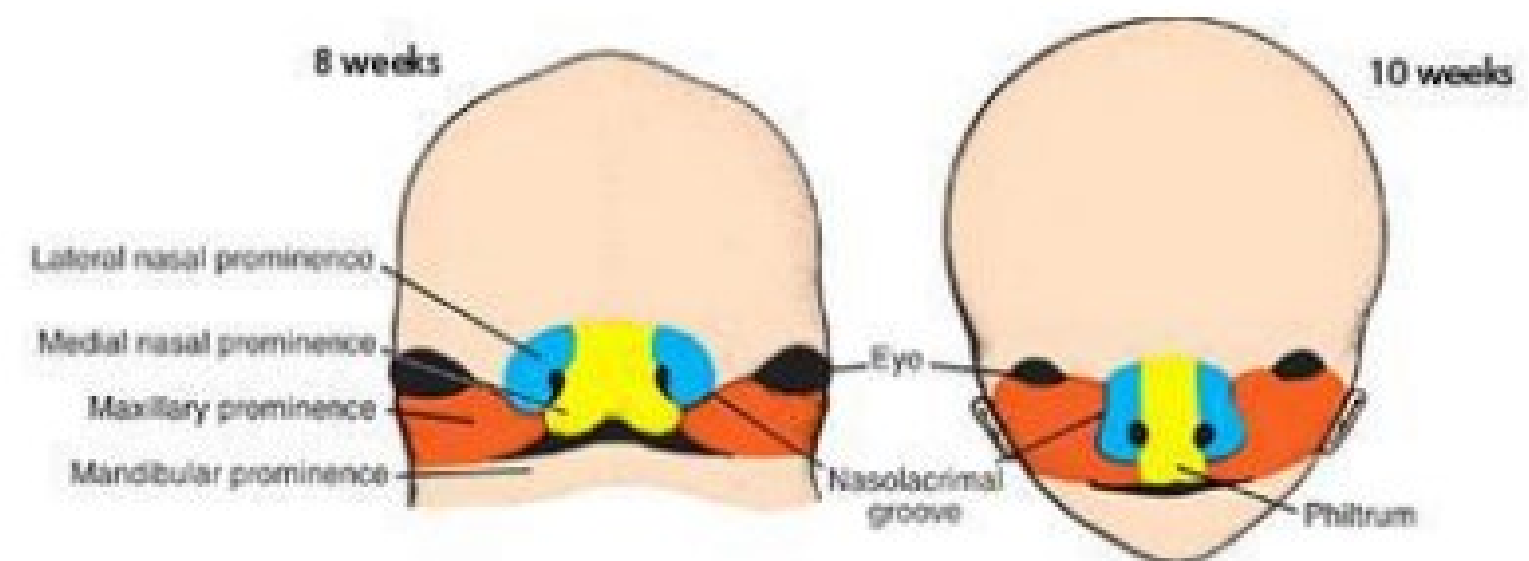
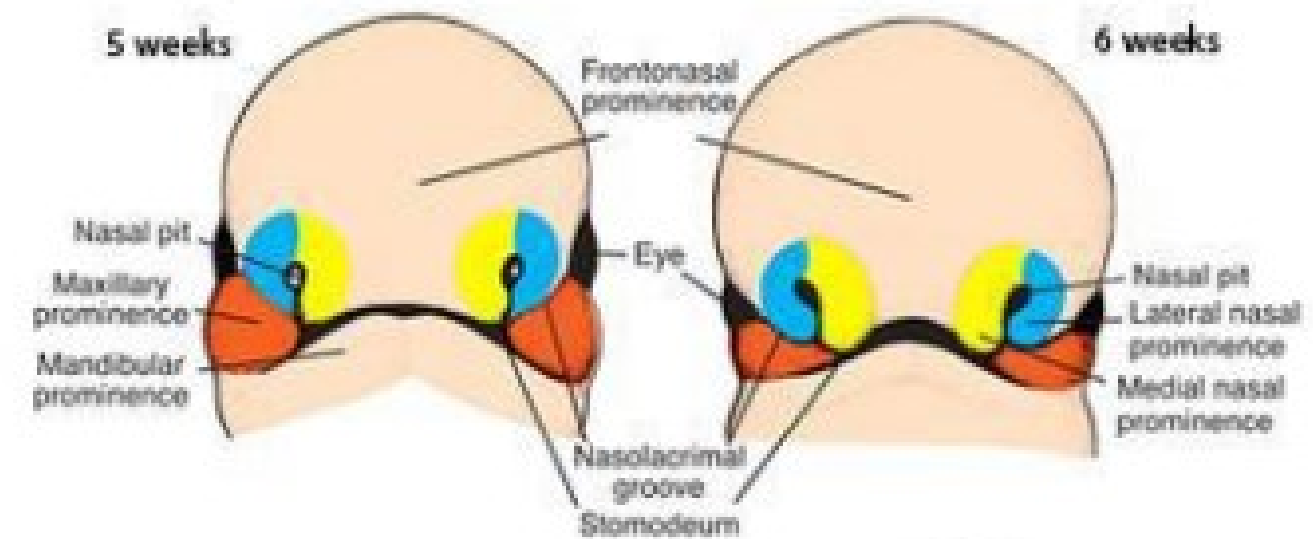
- falta de fusão, na linha mediana, dos processos bilaterais independentes do maxilar
- 10ª semana de vida intra-uterina

FLP - Fendas Lábio Palatinas

Fenda do Lábio ou Fenda Lábio-Palatina



Fenda Palatina



FLP - Fendas Lábio Palatinas

Copyright © Cengage Learning®. All Rights Reserved.

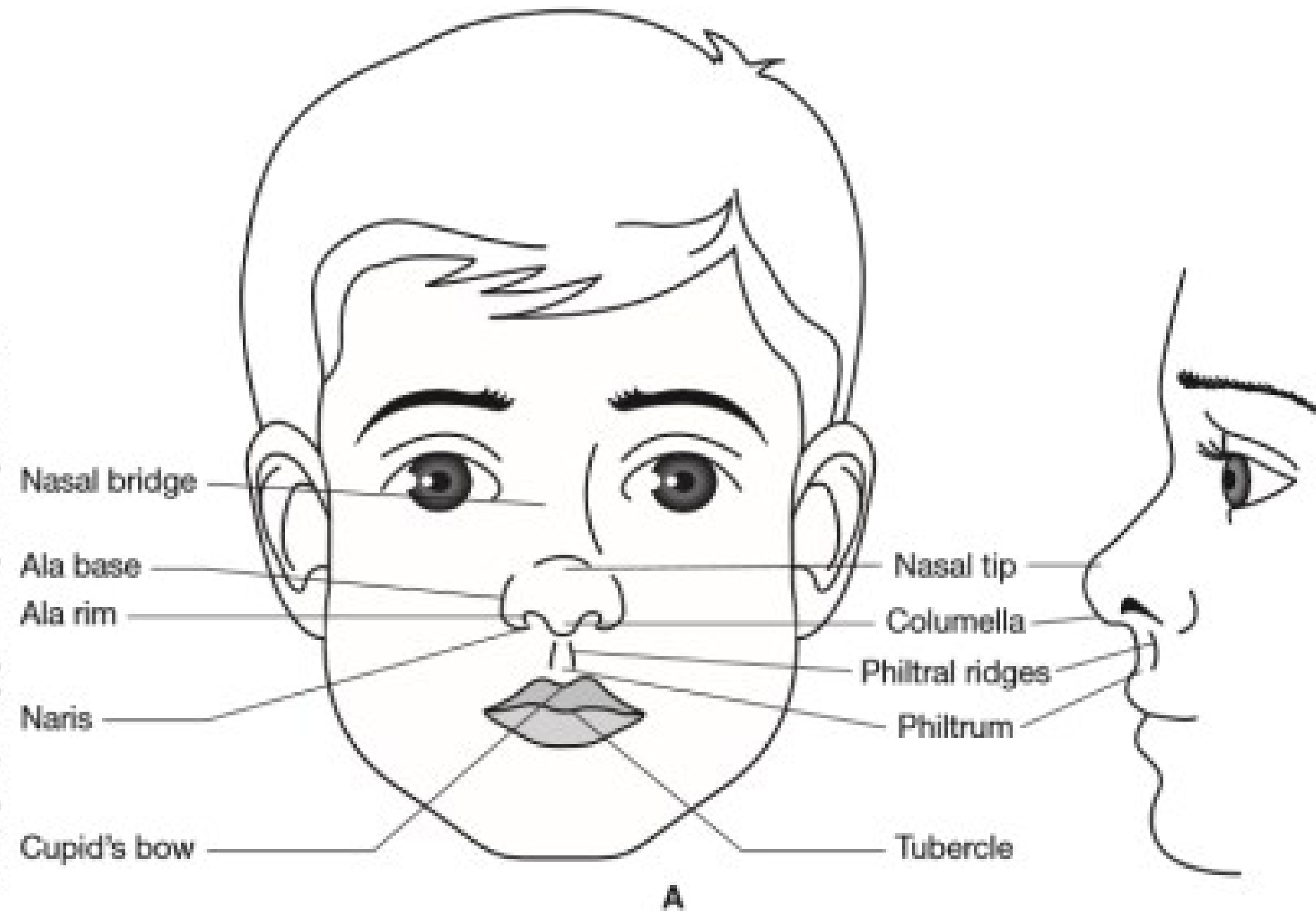
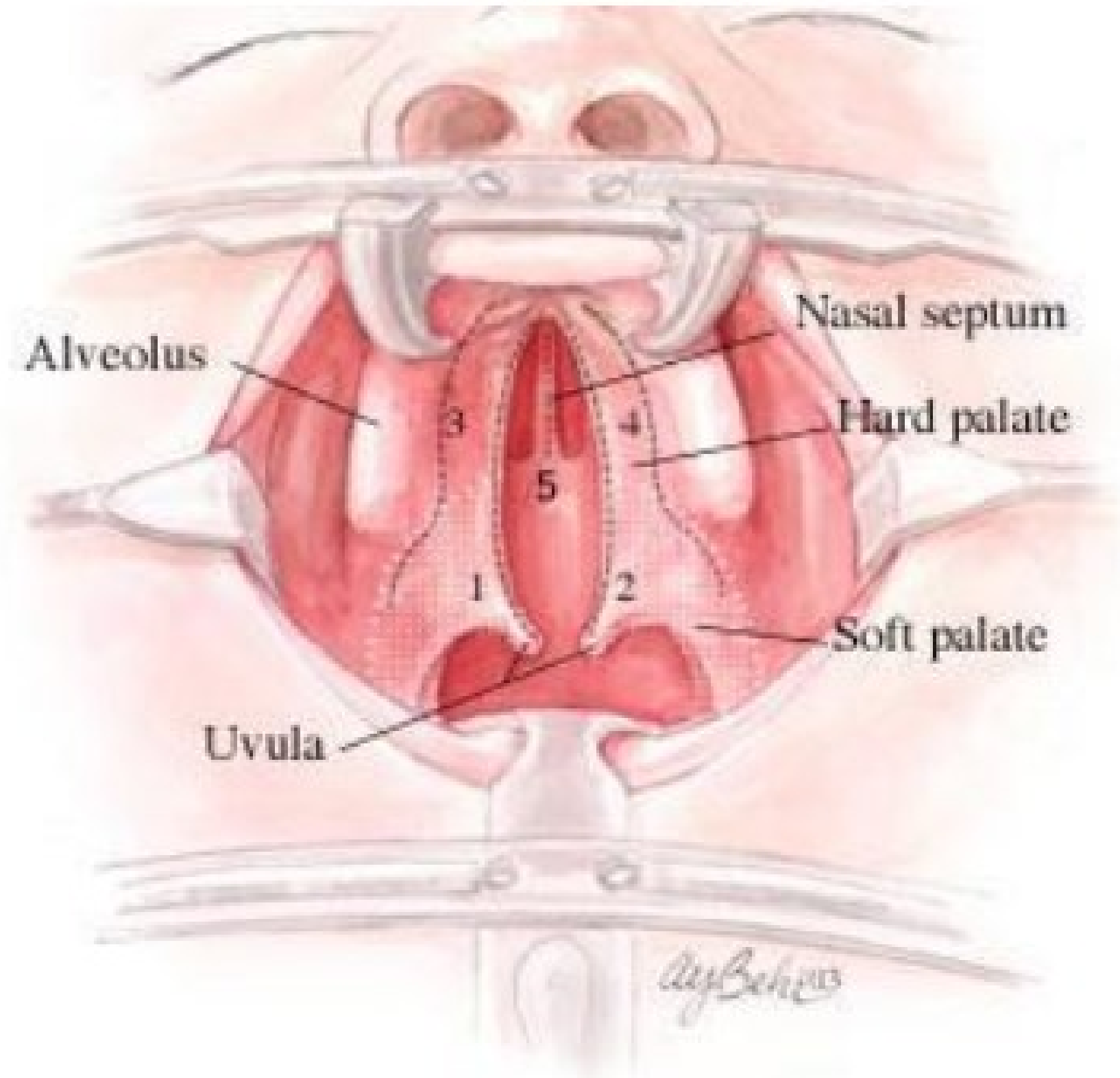
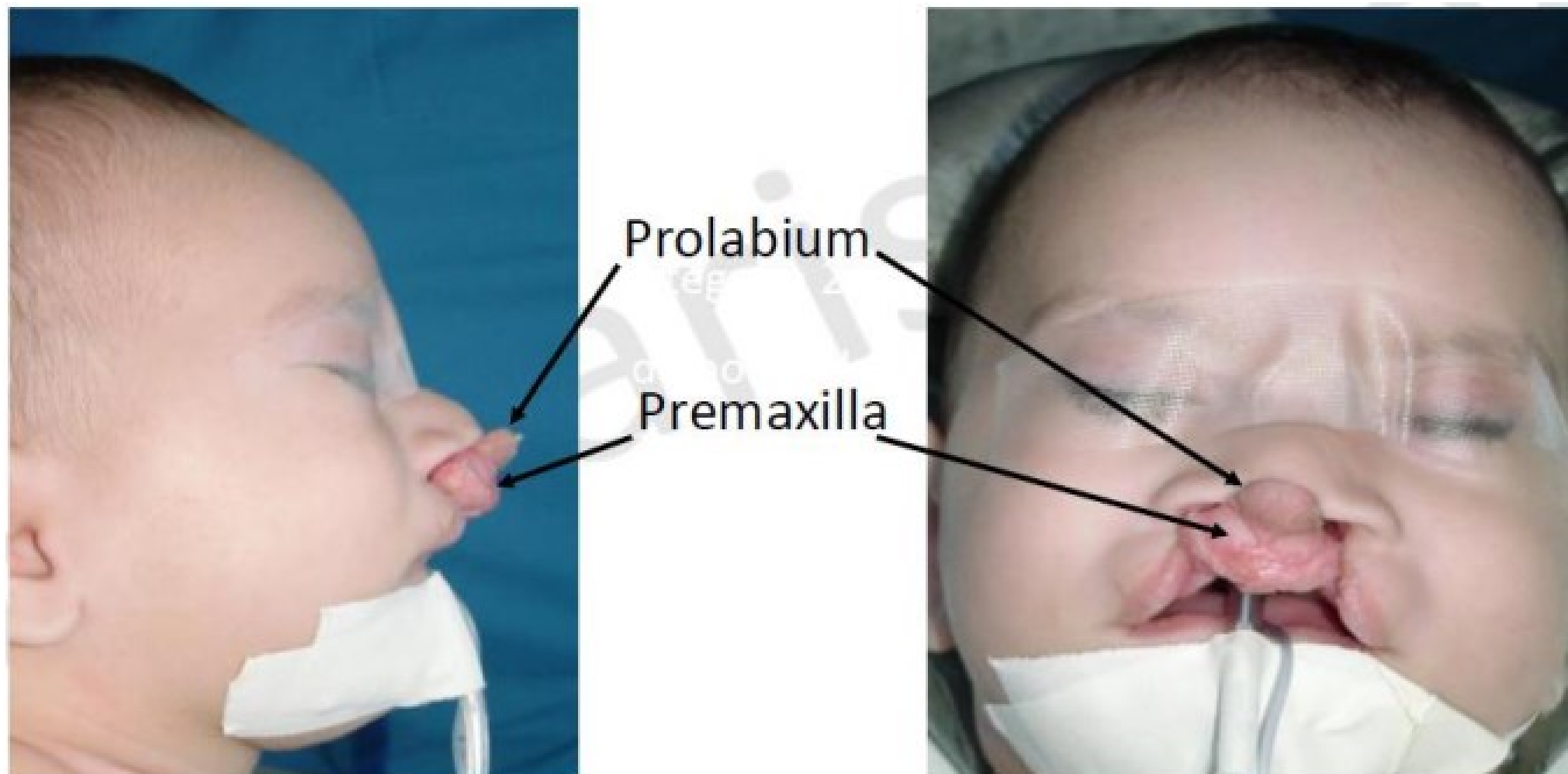
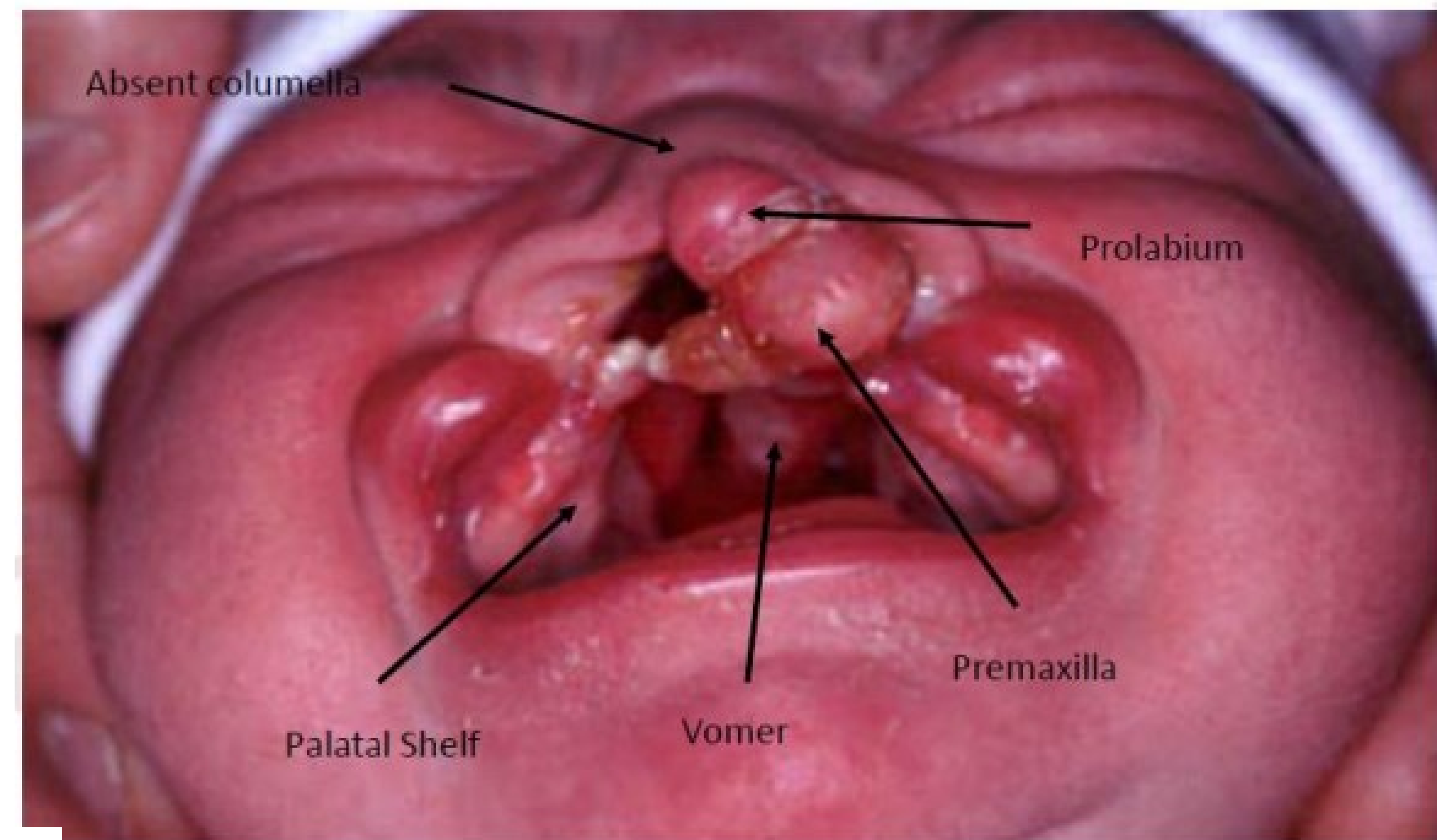


FIGURE 1-1A Normal facial landmarks. Note the structures on the diagram.



FLP - Fendas Lábio Palatinas



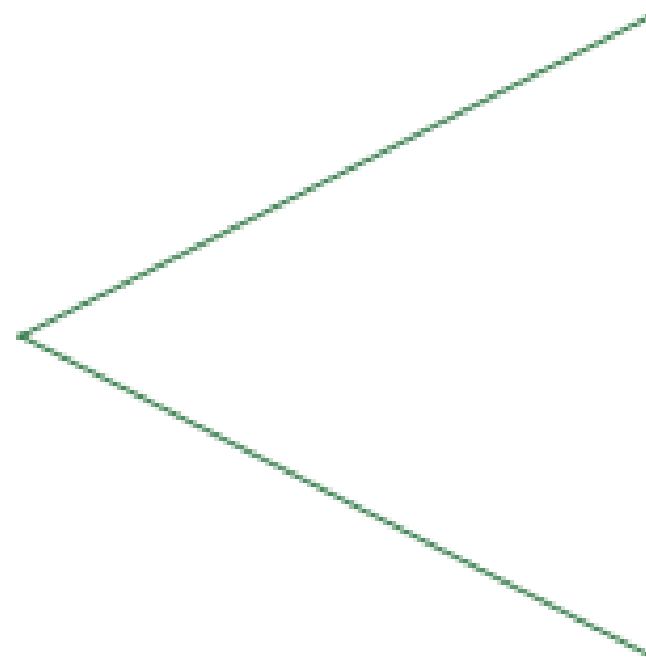
Prevalência:

- 1,6 / 1000 crianças – fendas do lábio ou lábio-palatinas
- 1 / 2000 crianças – fendas do palato

FLP - Fendas Lábio Palatinas

CLASSIFICAÇÃO FLP

- ✓ Davis and Ritchie, 1922
- ✓ Veau, 1931
- ✓ Arturo Santiago, 1969
- ✓ LAHSAL
- ✓ Elnassry, 2007
- ✓ **Spina et al. 1972**



Ponto de Referência – FORAMEN INCISIVO

Junção dos palatos:

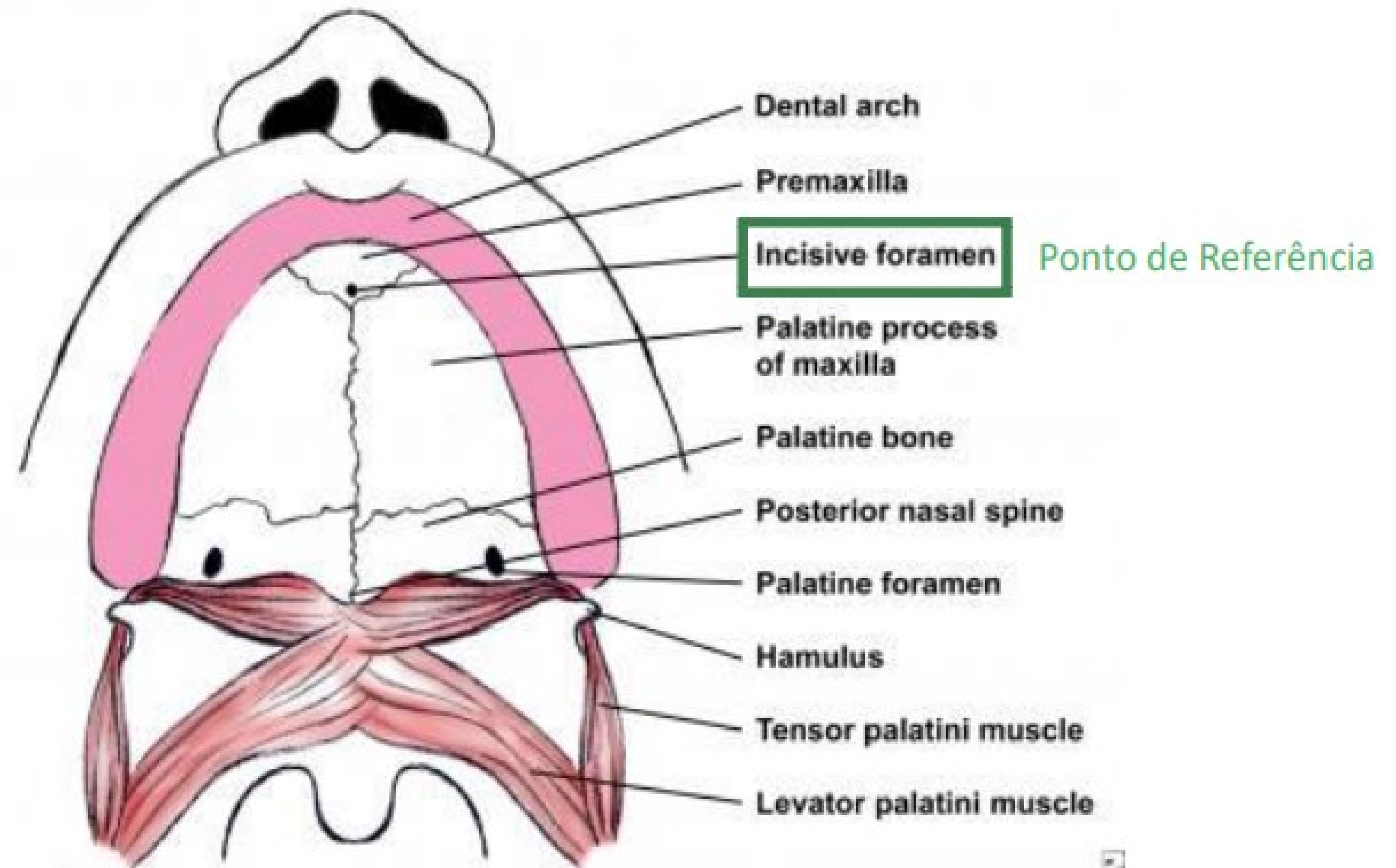
- Primário (lábio, pré-maxila e septo cartilaginoso)
- Secundário (palato duro e mole)

FLP - Fendas Lábio Palatinas

CLASSIFICAÇÃO FLP

✓ Spina et al. 1972

Junção dos palatos:
- Primário (lábio, pré-maxila e septo cartilaginoso)
- Secundário (palato duro e mole)



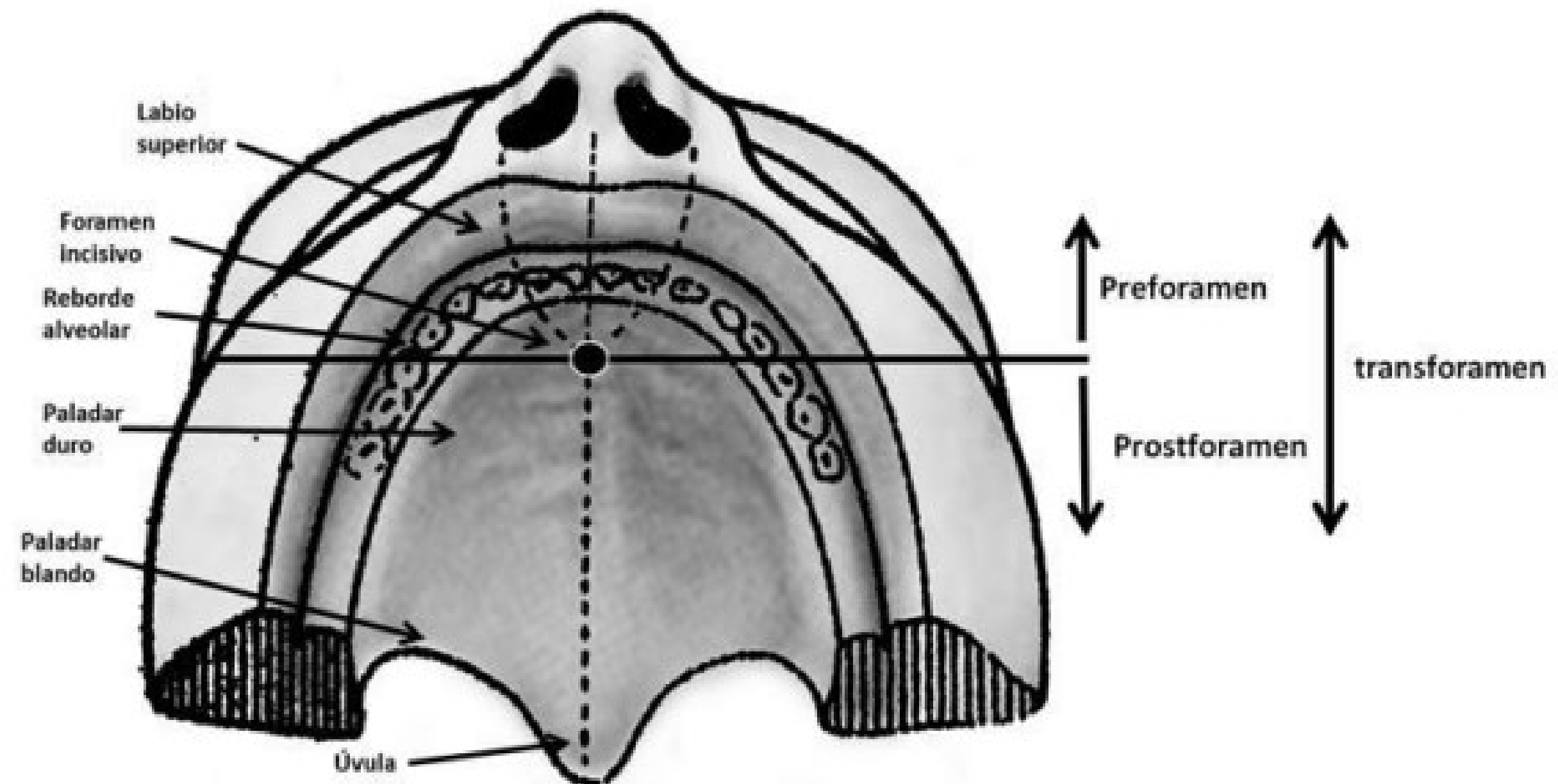
FLP - Fendas Lábio Palatinas

CLASSIFICAÇÃO FLP

✓ Spina et al. 1972

Susanibar F, Dioses A, Huamani O. Alteraciones del habla de origen fonético-fonológico: Una alternativa de evaluación. In: Susanibar F; Marchesan I; Parra D; Dioses A. (Coord.). Tratado de evaluación en Motricidad Orofacial Madrid. EOS, 2014.

Figura 11: Referencia de ubicación topográfica de los tipos de fisuras según la clasificación de Spina³² modificada por Silva³³. Adaptada de Bonnatto⁶⁵.



FLP - Fendas Lábio Palatinas

CLASSIFICAÇÃO FLP

PRÉ-FORAMEN

- Ocorrem devido à falta de fusão dos processos maxilares com os nasais medianos

PÓS-FORAMEN

- Resultantes da falta de fusão dos processos palatinos entre si e com o septo nasal

TRANSFORAMEN

- Decorrentes da não fusão do mesênquima dos processos palatinos laterais do palato primário e do septo nasal

Guedes (2005)

FLP - Fendas Lábio Palatinas

CLASSIFICAÇÃO FLP

✓ Spina et al. 1972

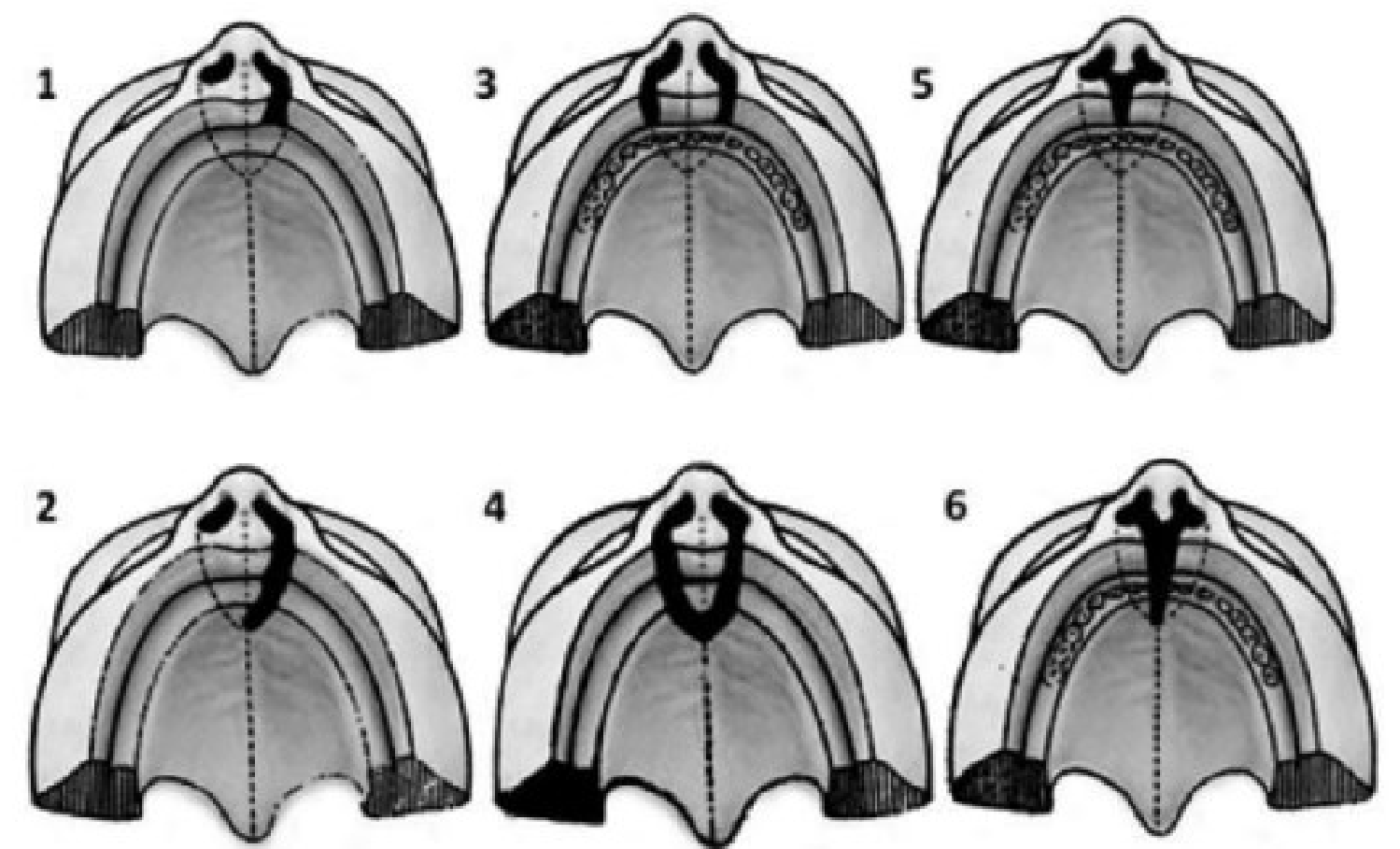


Figura 12: Fisuras preforamen; 1) unilateral incompleta; 2) unilateral completa; 3) bilateral incompleta; 4) bilateral completa; 5) medial incompleta; 6) medial completa. Adaptado de Bonnatto⁶⁵.

Grupo I (Pré-Foramen) Completo | Incompleto Unilateral | Bilateral | Medial

Grupo II (Trans-Foramen) Unilateral | Bilateral

Grupo III (Pós-Foramen) Completo | Incompleto

Grupo IV (Fendas faciais raras)

FLP - Fendas Lábio Palatinas

Grupo I (Pré-Foramen)

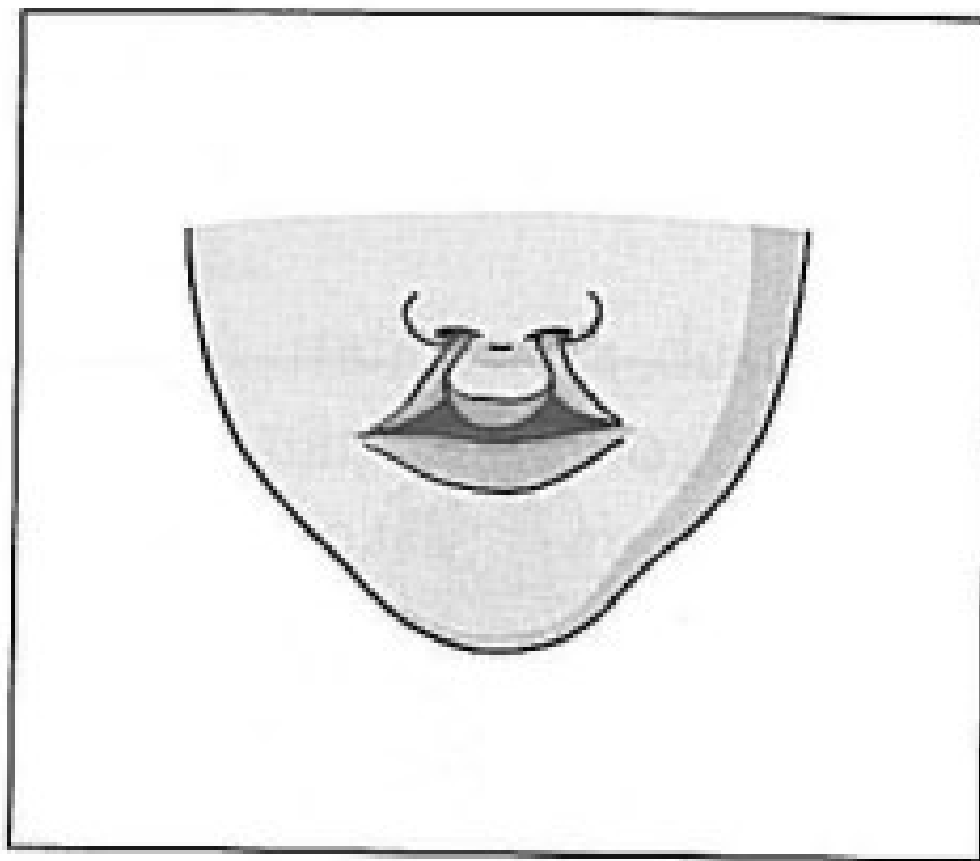


Figura 5 – Fenda do lábio ou lábio-palatina bilateral.

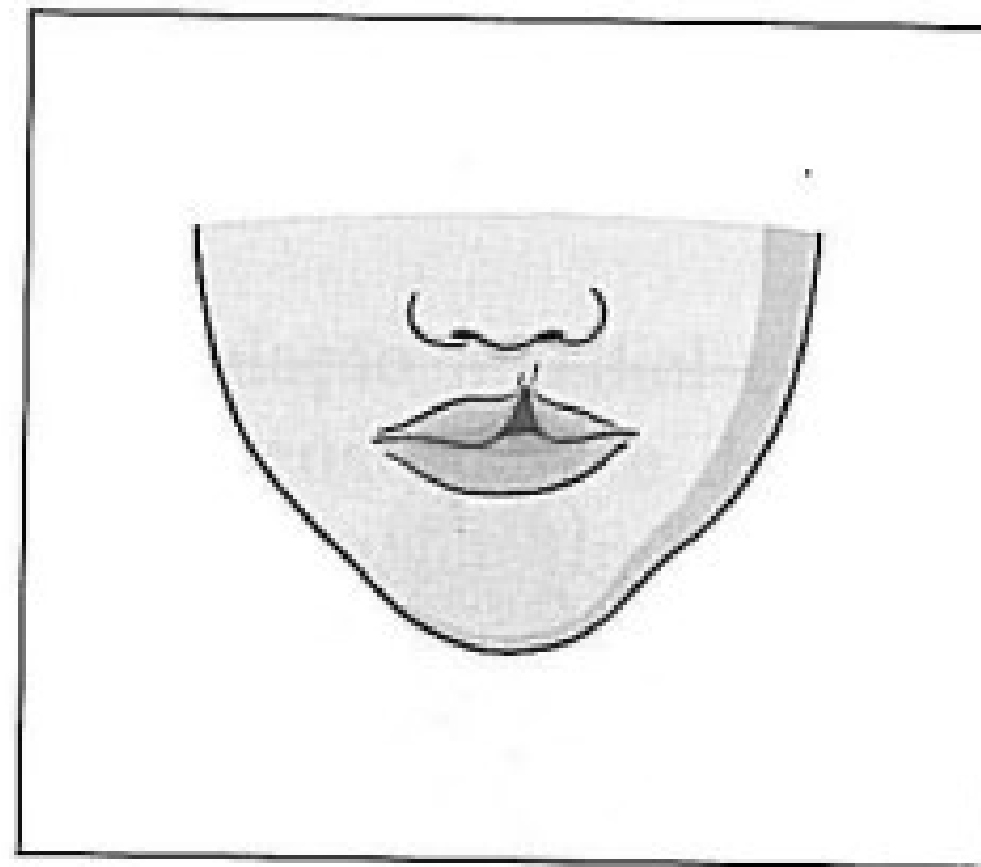


Figura 6 – Fenda do lábio incompleta.

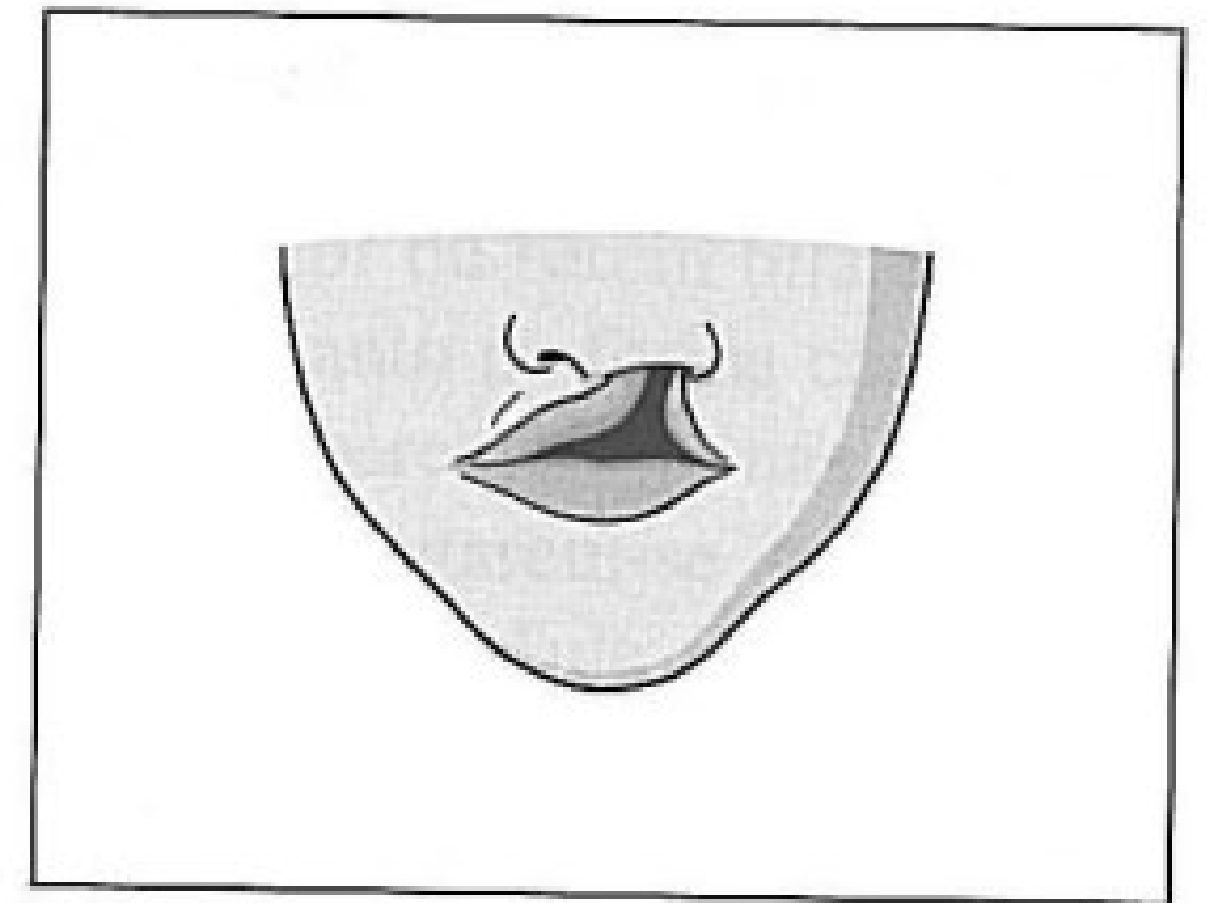


Figura 7 – Fenda do lábio ou lábio-palatina unilateral.

FLP - Fendas Lábio Palatinas

Grupo II (Trans-Foramen)

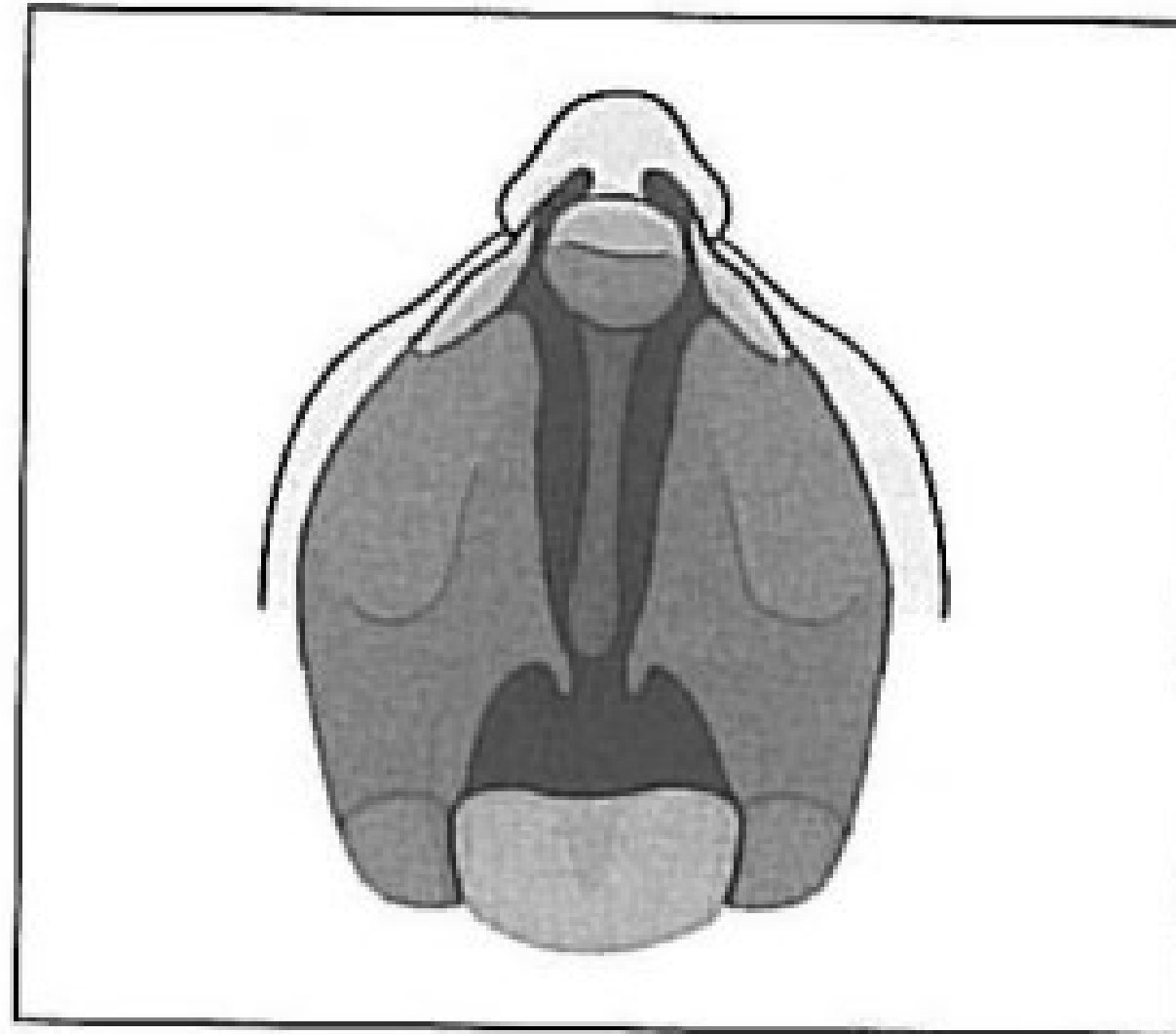


Figura 1 – Fenda lábio-palatina bilateral completa.

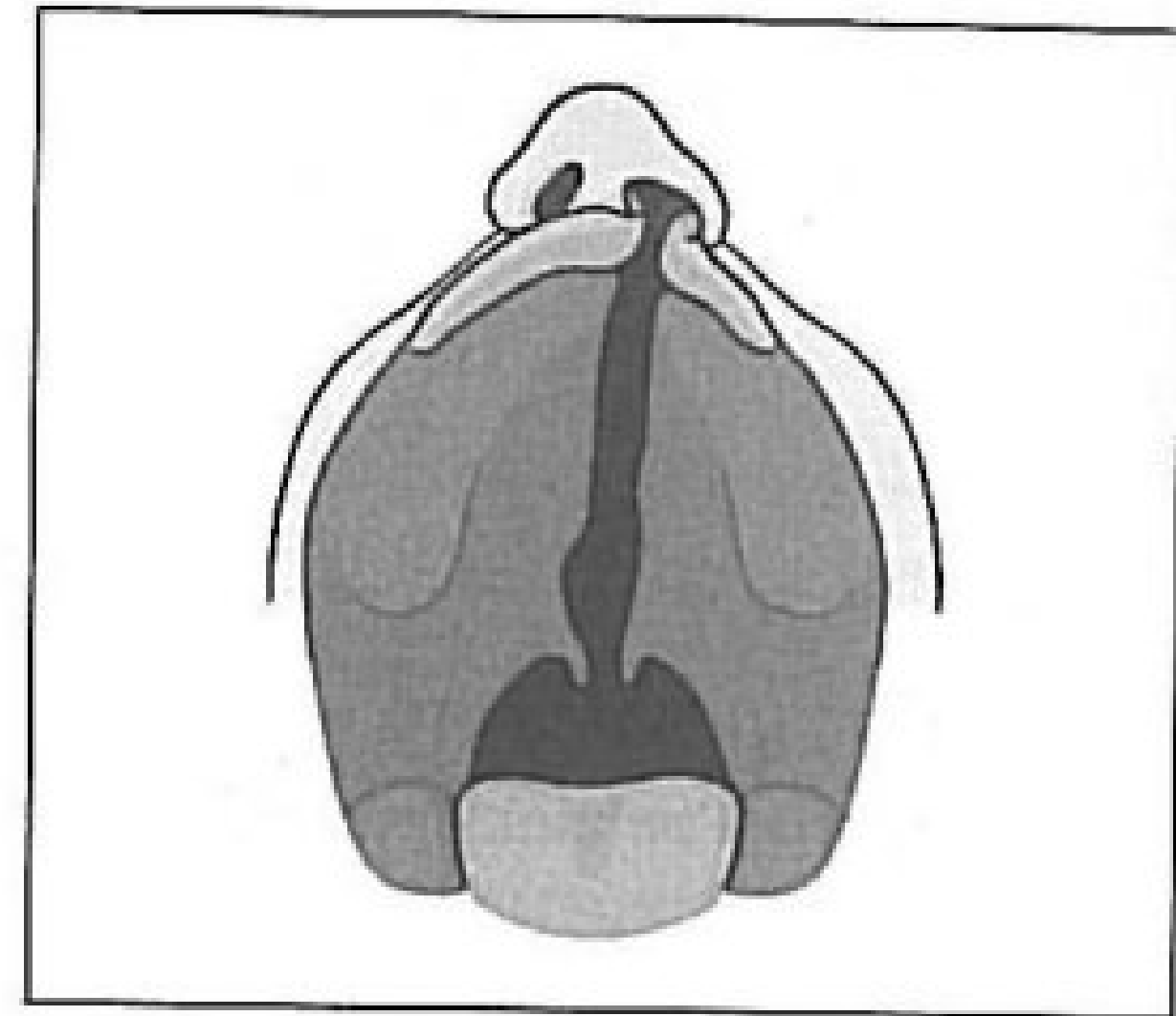


Figura 2 – Fenda lábio-palatina unilateral completa.

FLP - Fendas Lábio Palatinas

Grupo III (Pós-Foramen)

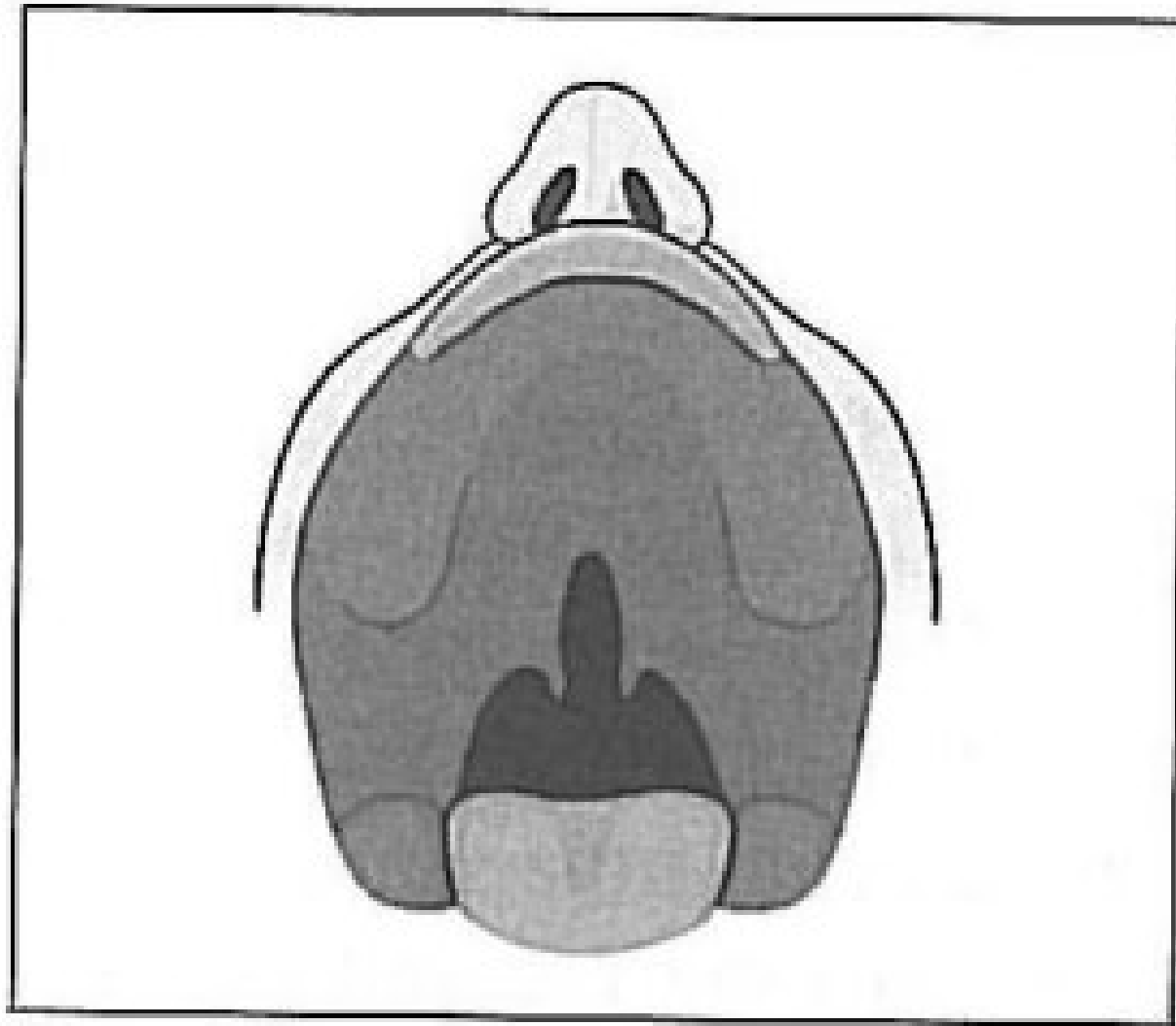


Figura 3 – Fenda palatina incompleta.

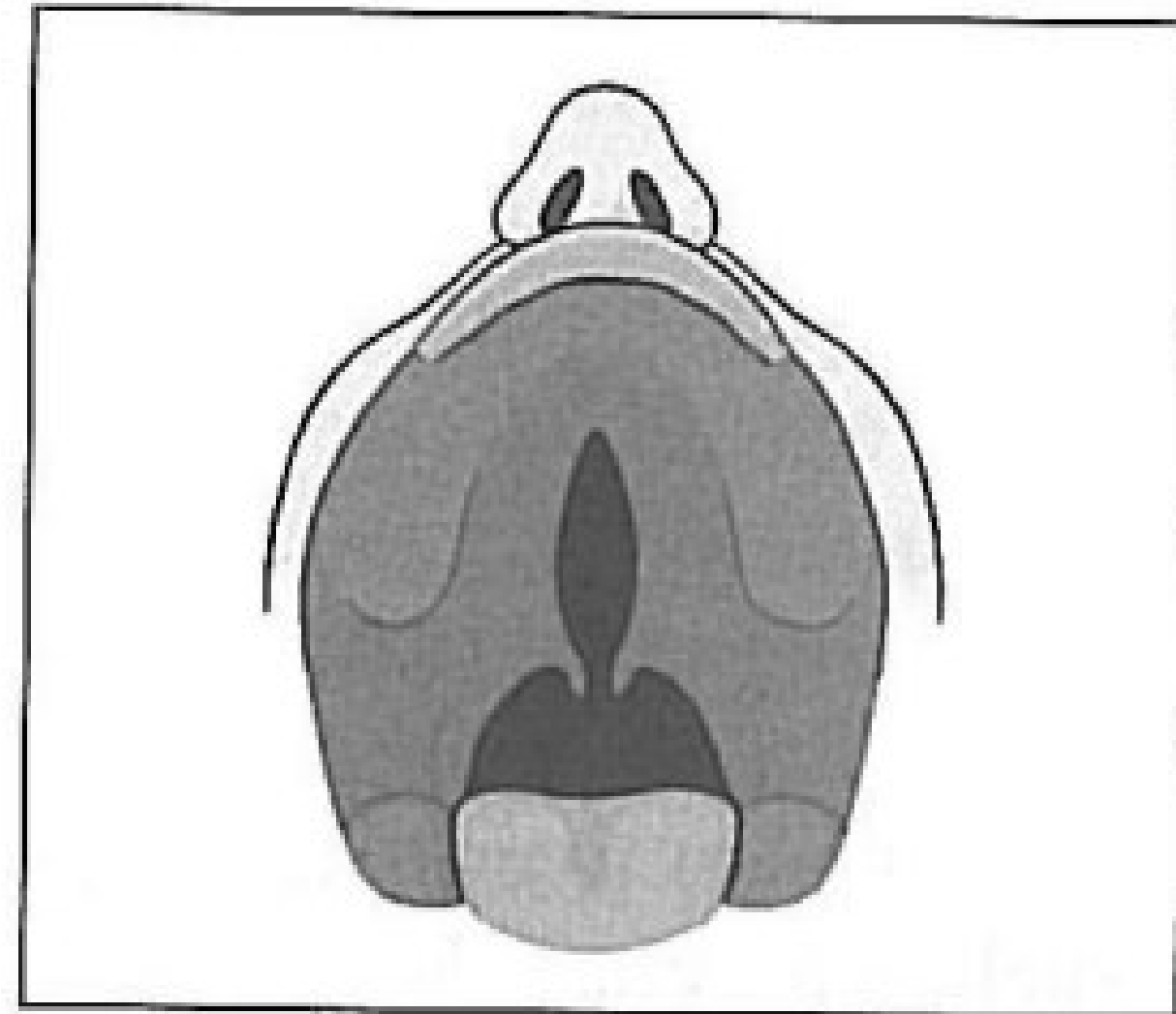


Figura 4 – Fenda palatina completa.

FLP - Fendas Lábio Palatinas

Fenda Submucosa

Alterações na fusão palatina “escondidas” pela camada mucosa íntegra

Muitas vezes não apresentam sintomas (mas há sinais!!!)

Alguns sinais clínicos também são considerados “microformas de fendas”:

- alterações nasais leves
- alterações e/ou de arco alveolar

.indicativos de alterações nos mecanismos de fusão de estruturas embrionárias, que também causam fendas labiopalatinas “típicas”

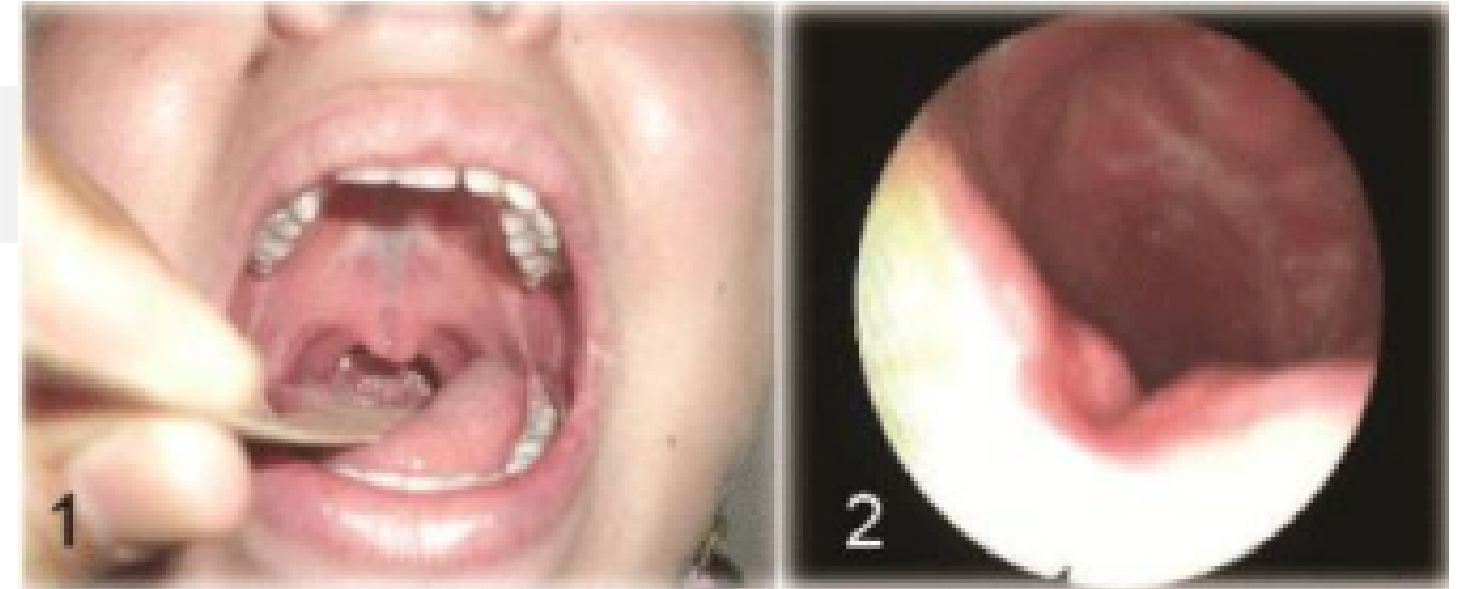
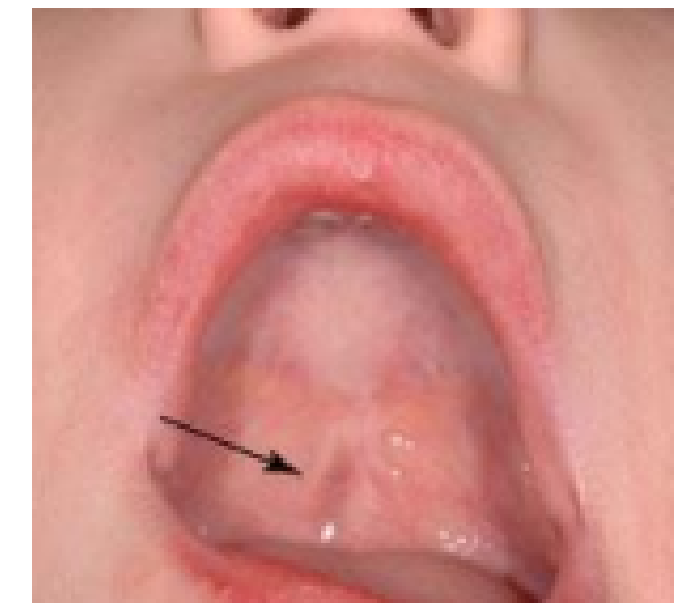
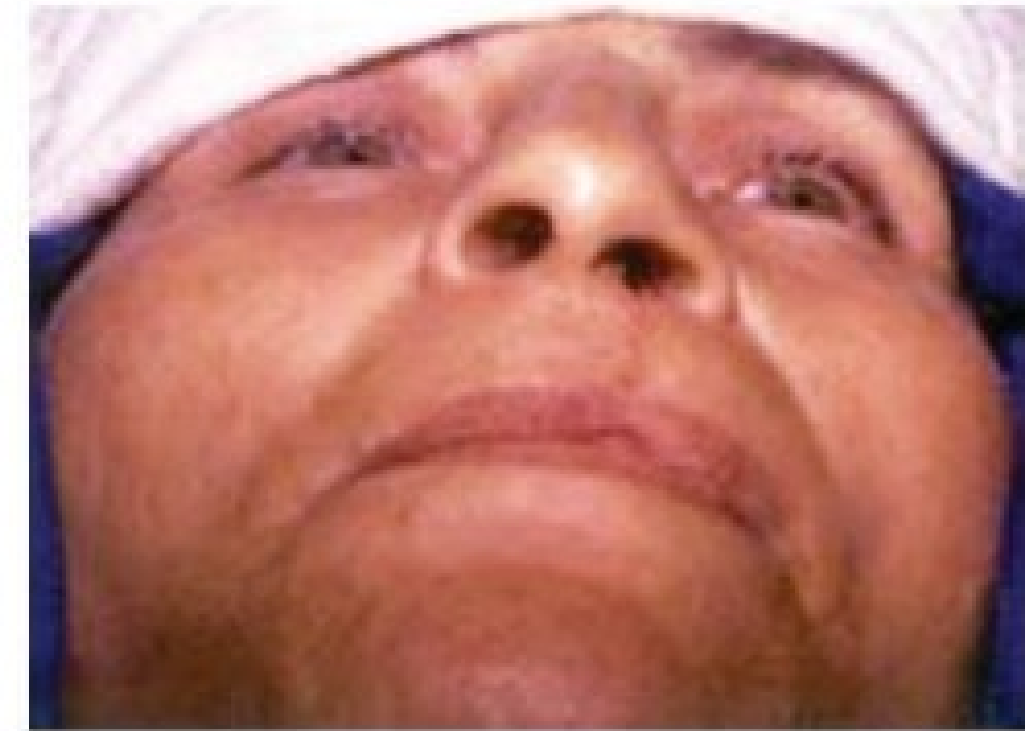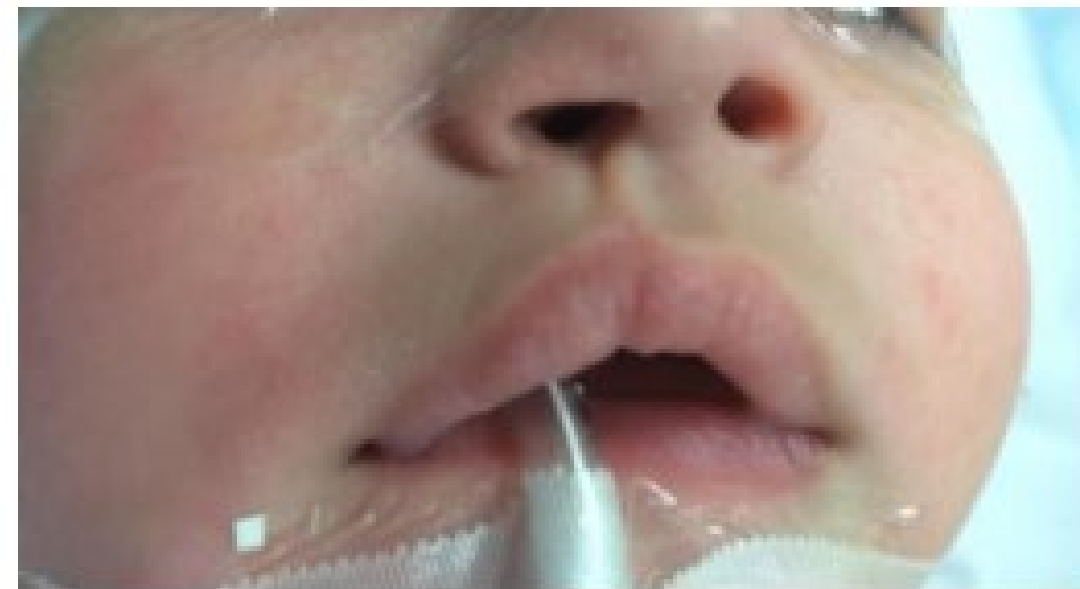Figure: Patient with submucous cleft palate 1) oral examination shows bifid uvula and bluish midline of the soft palate, 2) flexible nasopharyngoscopy shows a notched nasal surface of the soft palate

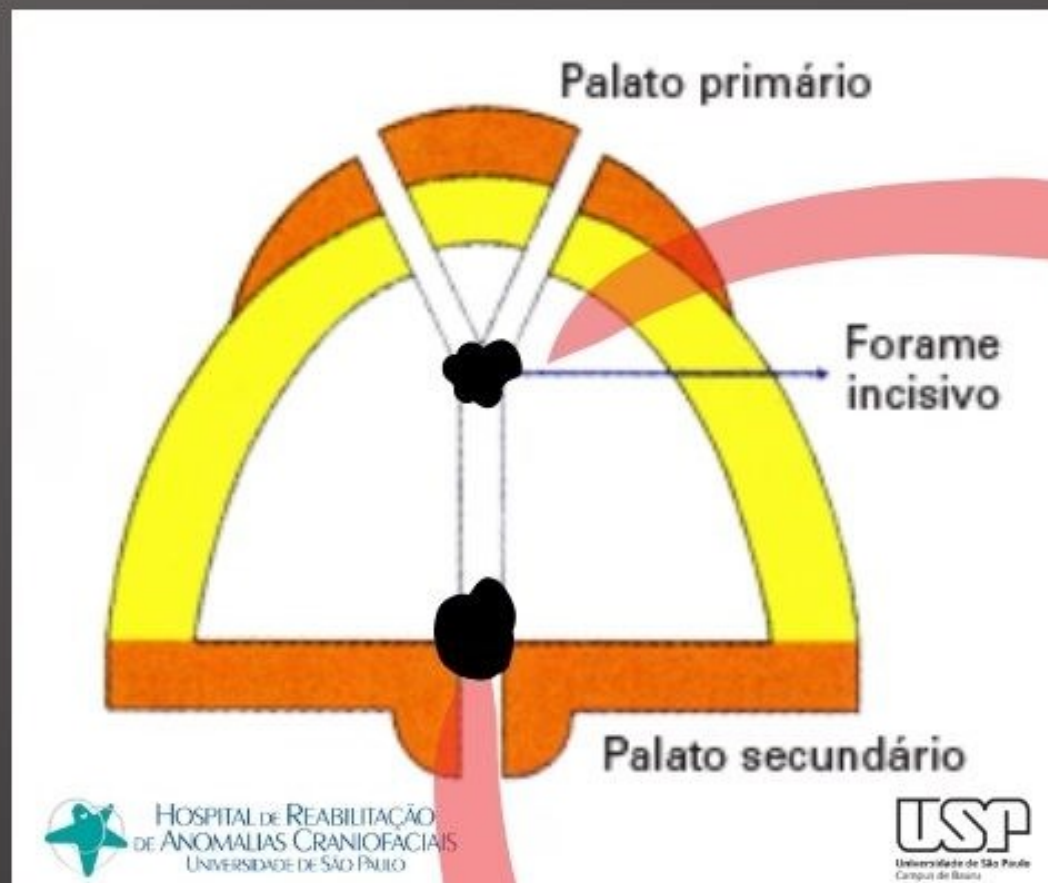


FLP - Fendas Lábio Palatinas

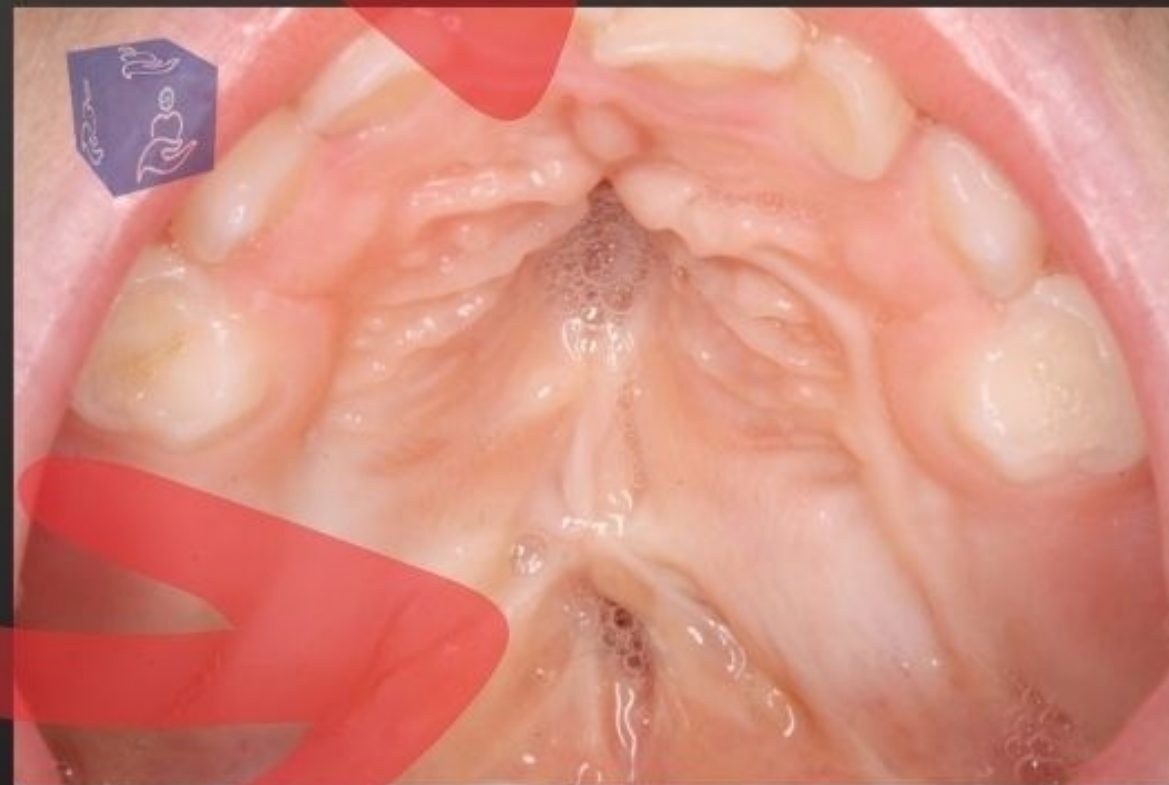Fendas Cicatriciais do Lábio – Cicatriz de Keith

Alterações congênitas mas com aparência de cicatriz de uma correção cirúrgica



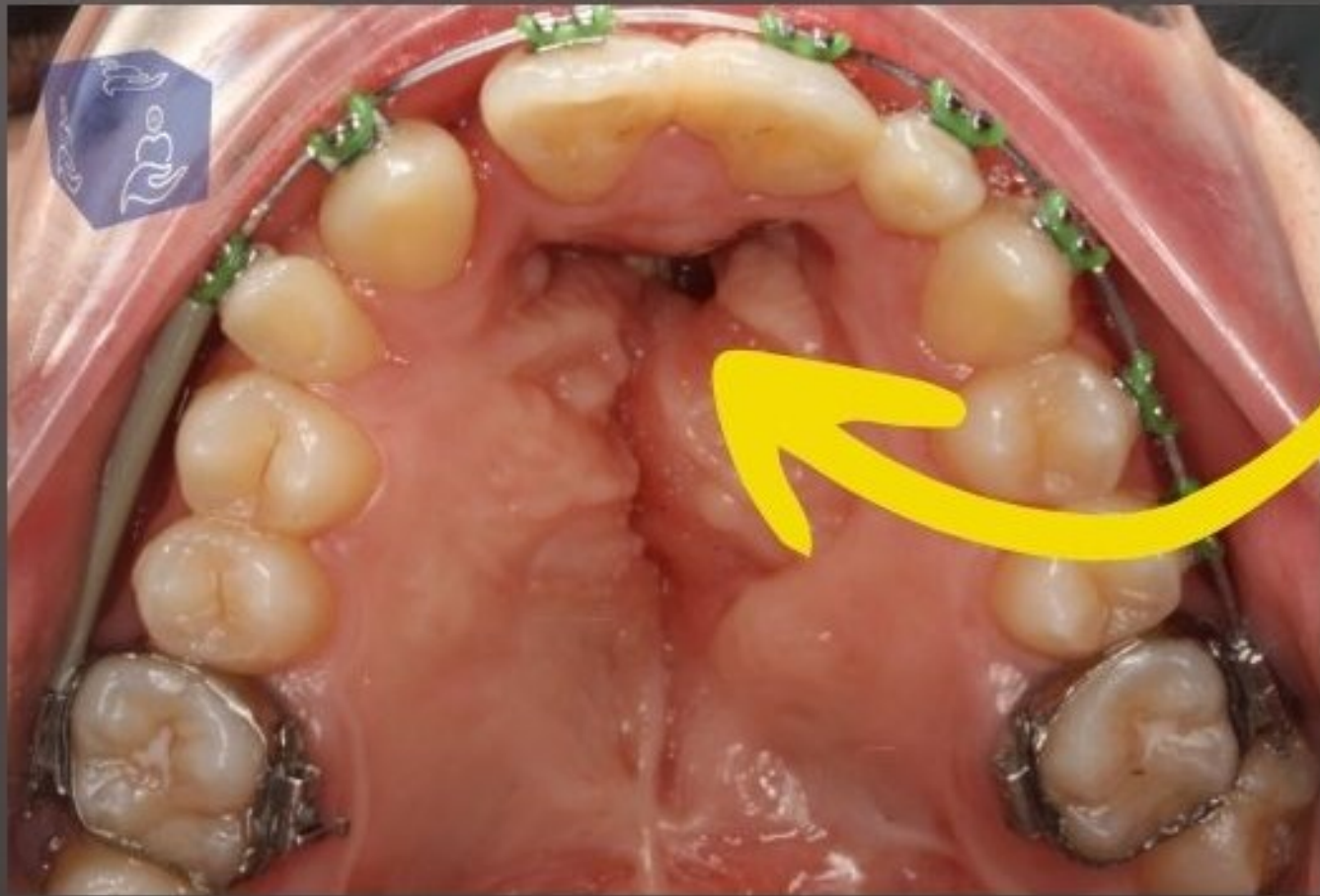

**MAS PODEM
ACONTECER
EM QUALQUER
PARTE**

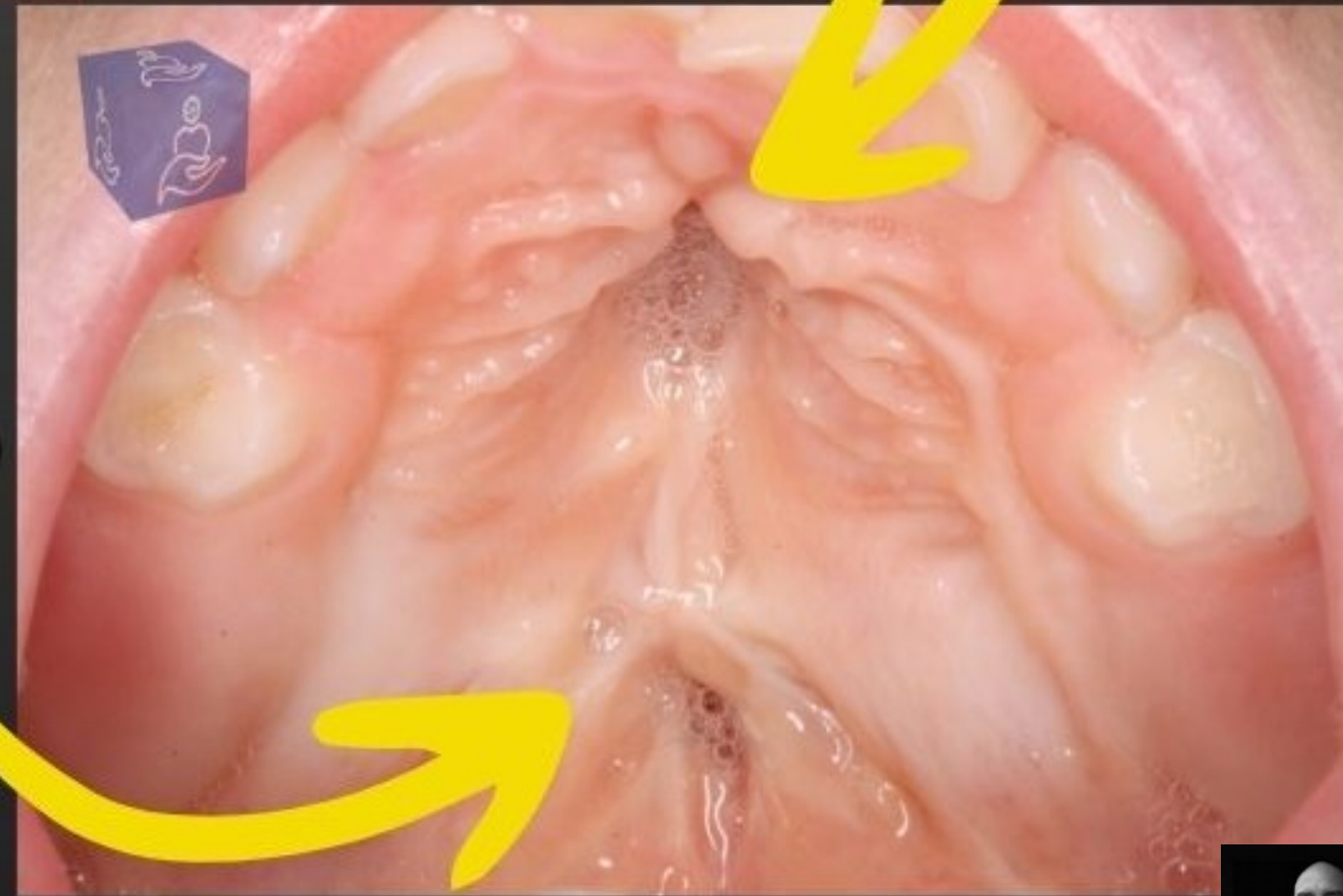


@atlaslipicast
@rowneyfurfuro



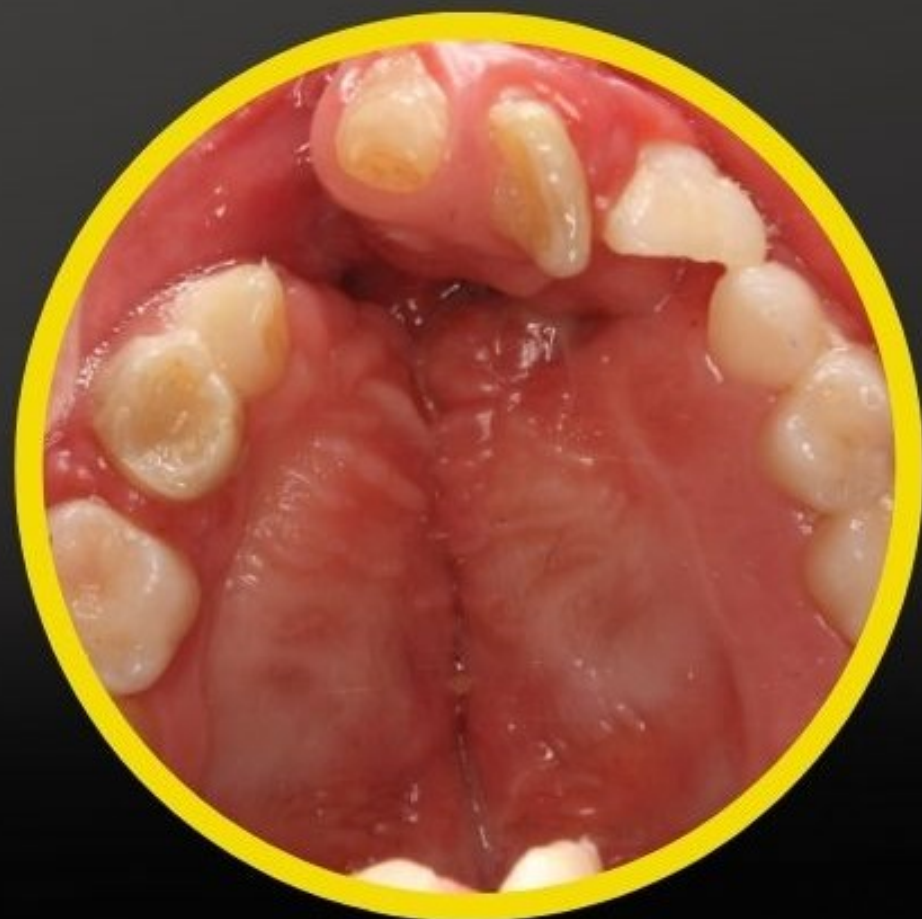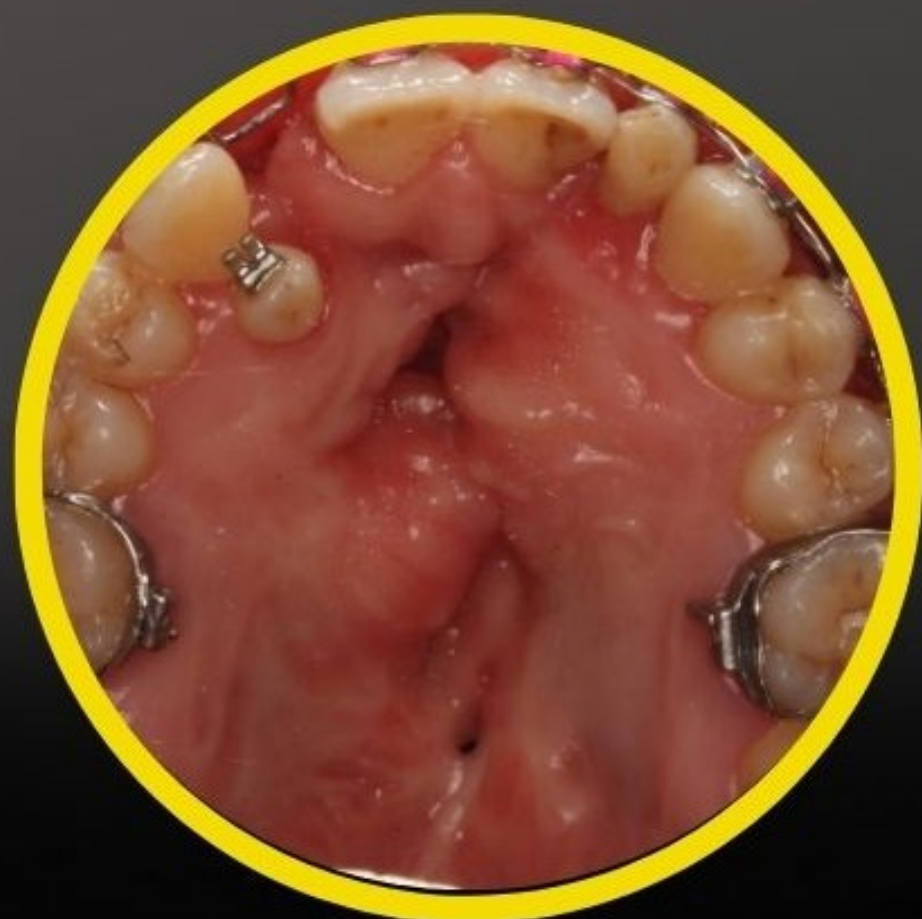

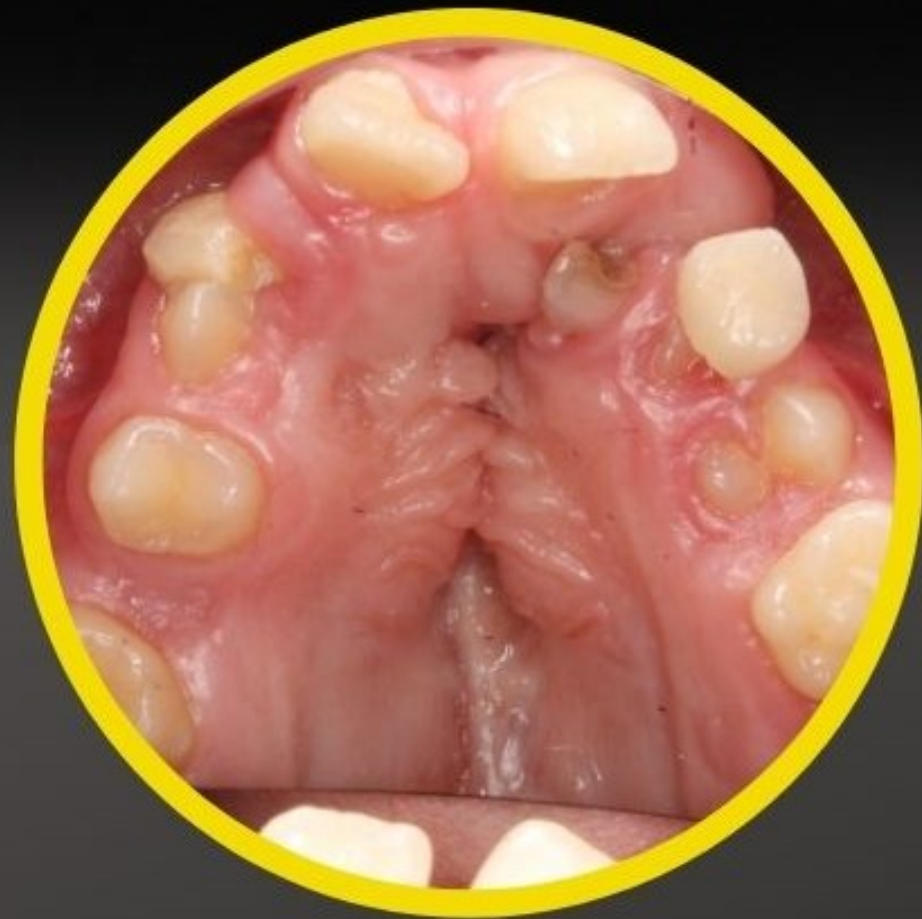
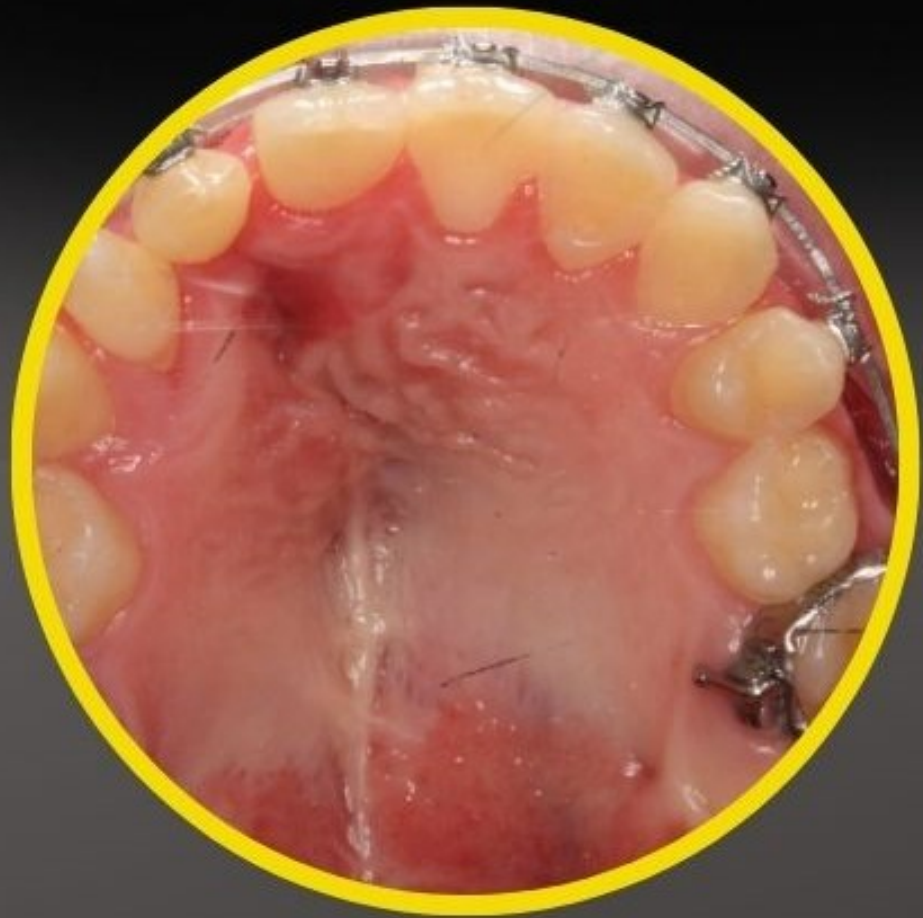**FÍSTULA PALATO
PRIMÁRIO**



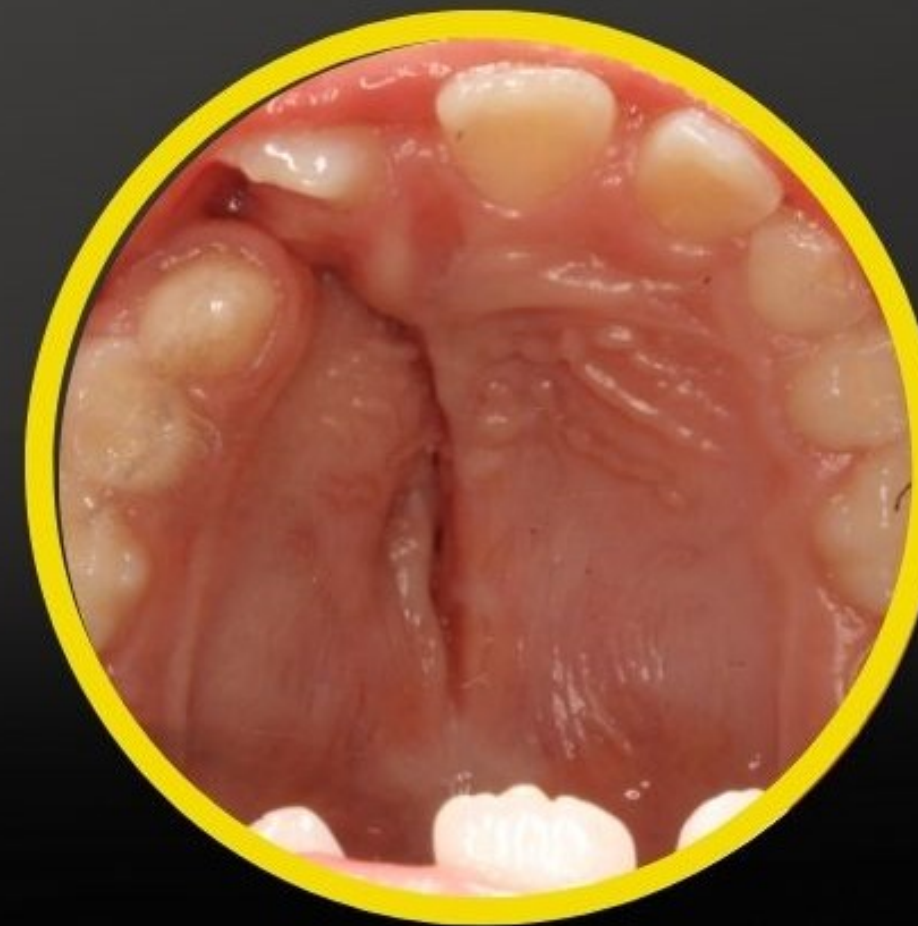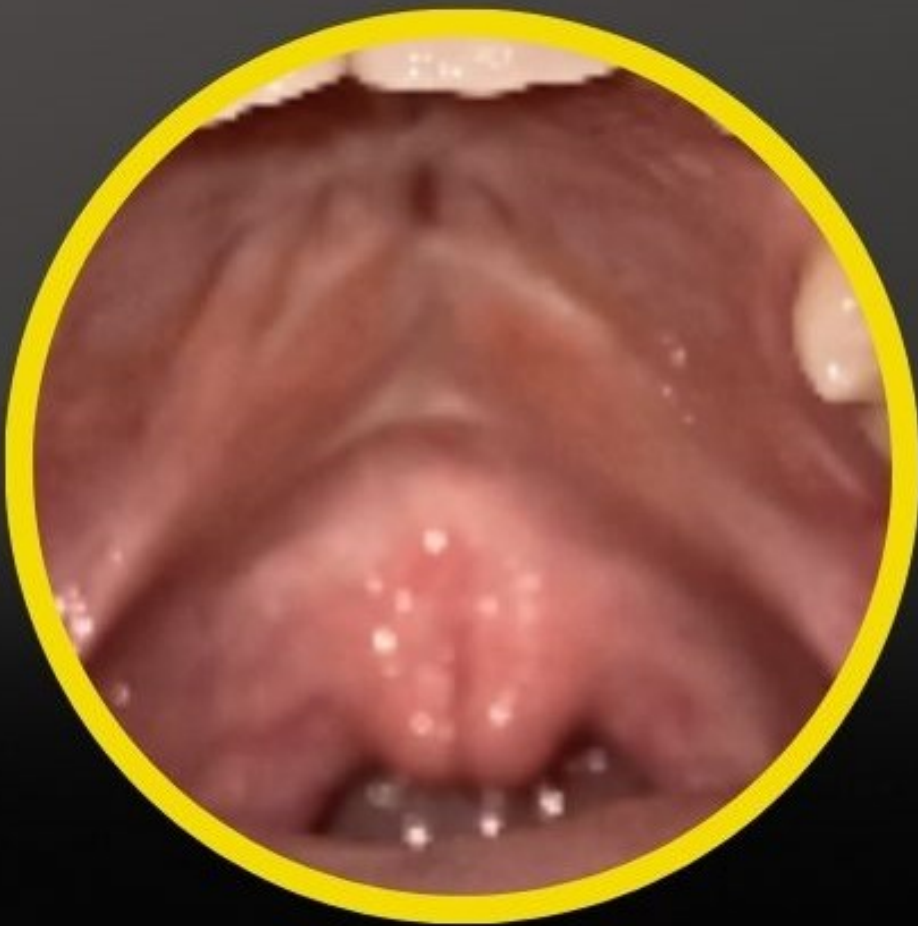
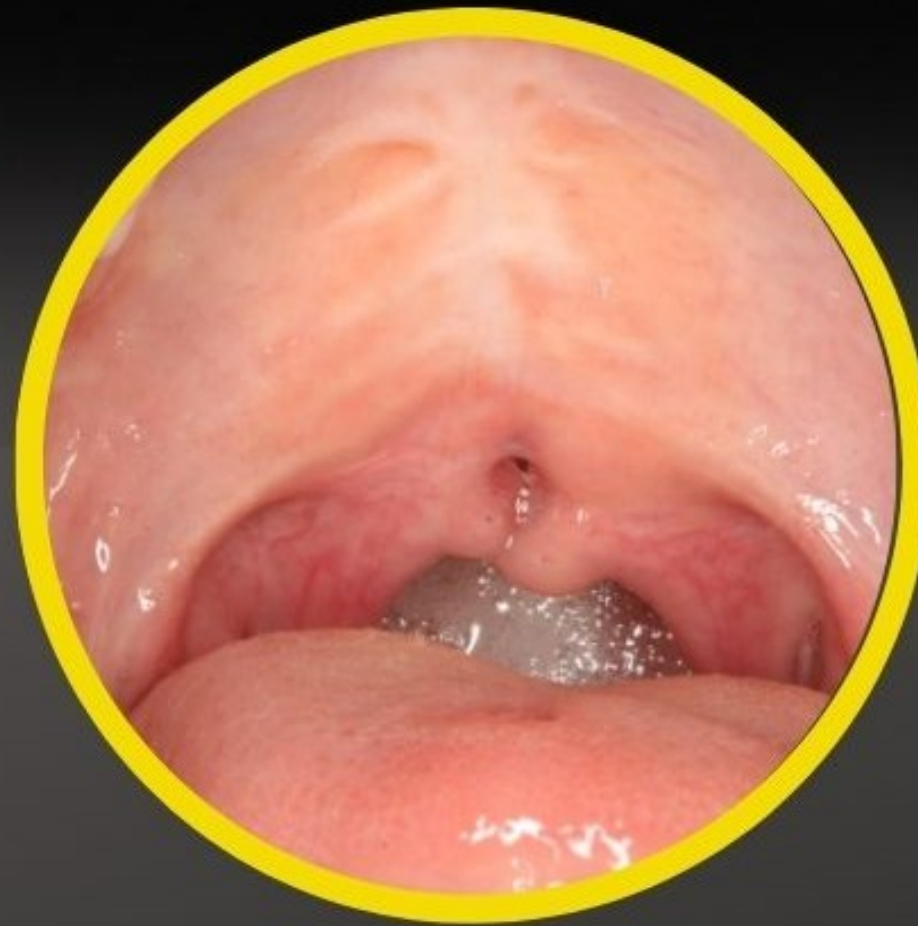
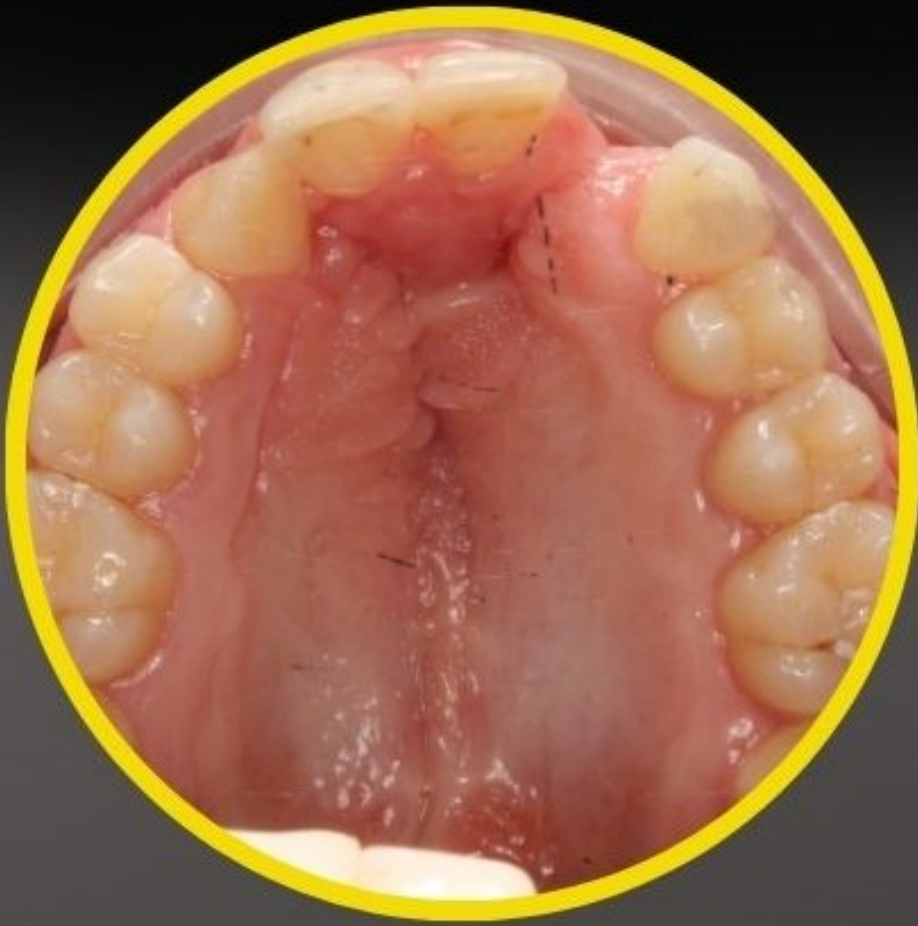**FÍSTULA DO PALATO
SECUNDÁRIO**





@atlaslipicast
@rowneyfurfuro

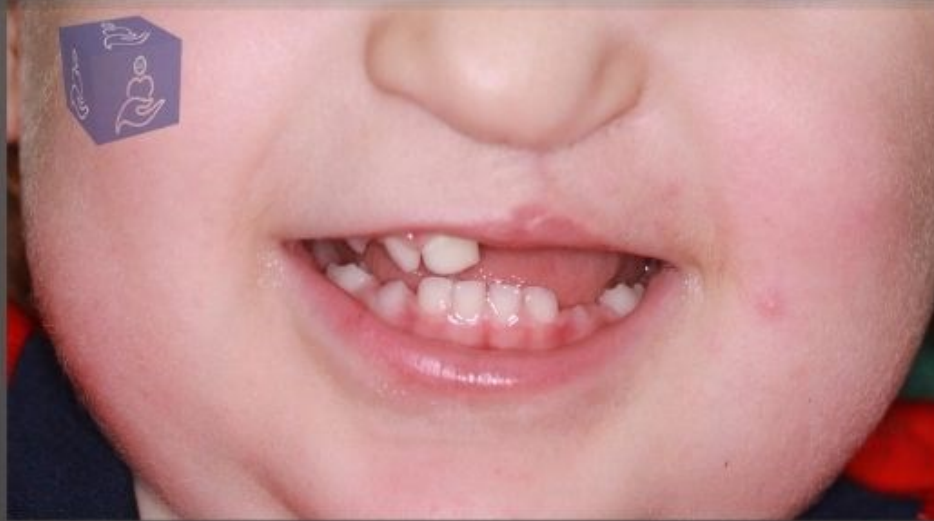



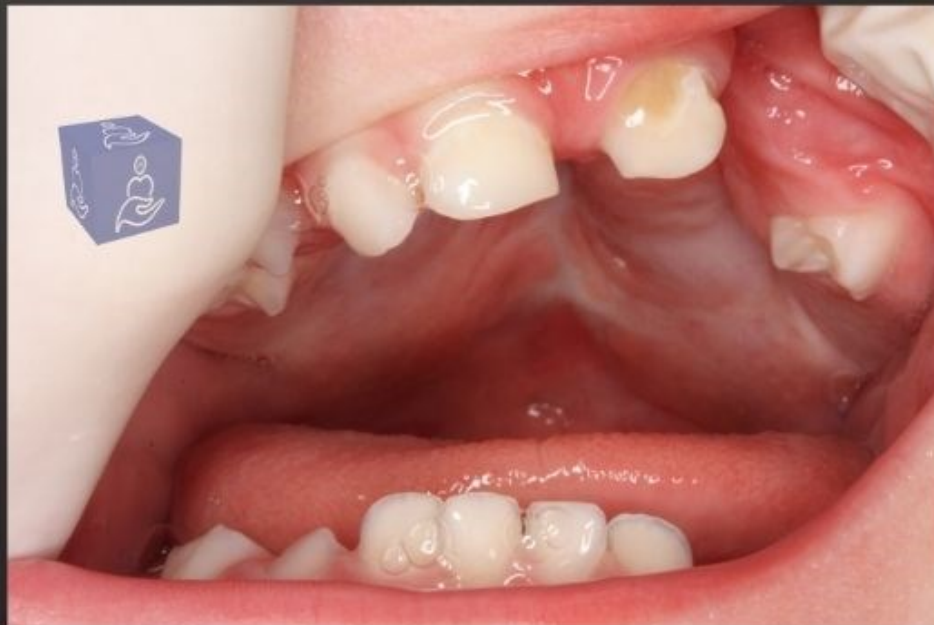@atlaslipicast
@rowneyfurfuro



CONTROLO PÓS- QUEILORINOPLASTIA REALIZADA A PARTIR DOS 3 MESES



CONTROLO PÓS-PALATOPLASTIA REALIZADA A PARTIR DOS 9 MESES



@atlaslipicast
@rowneyfurfuro

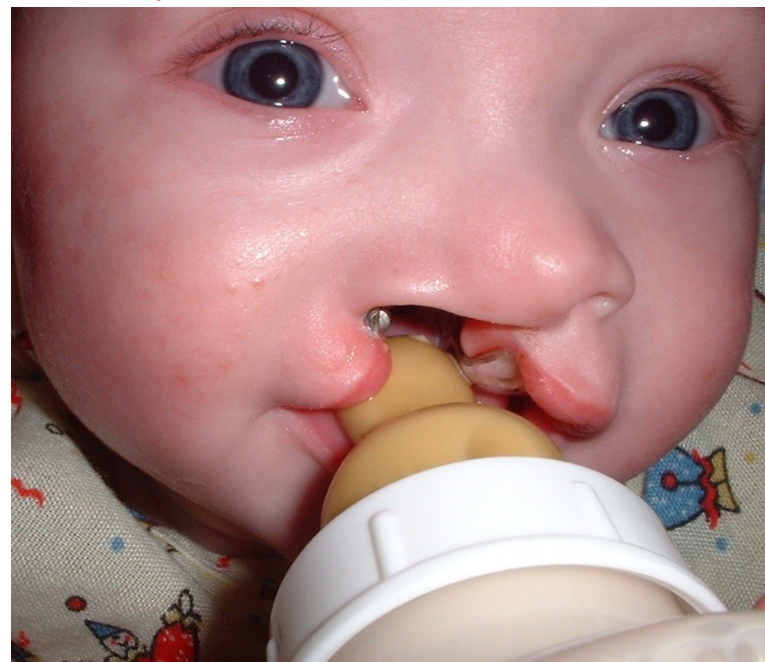

Fendas Lábio Palatinas & Desafios na Alimentação

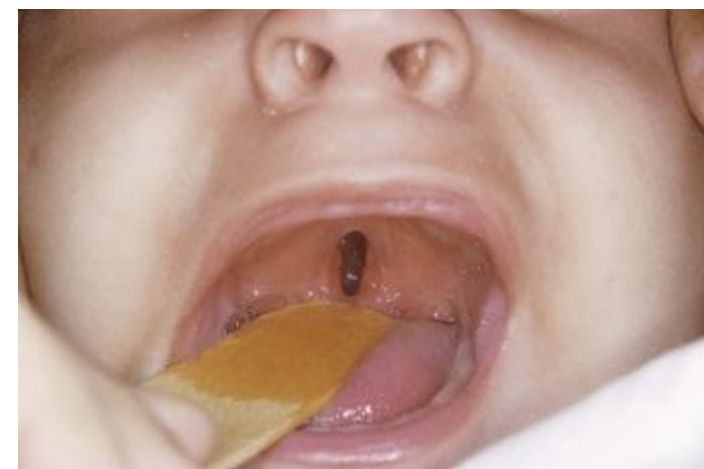Sucção



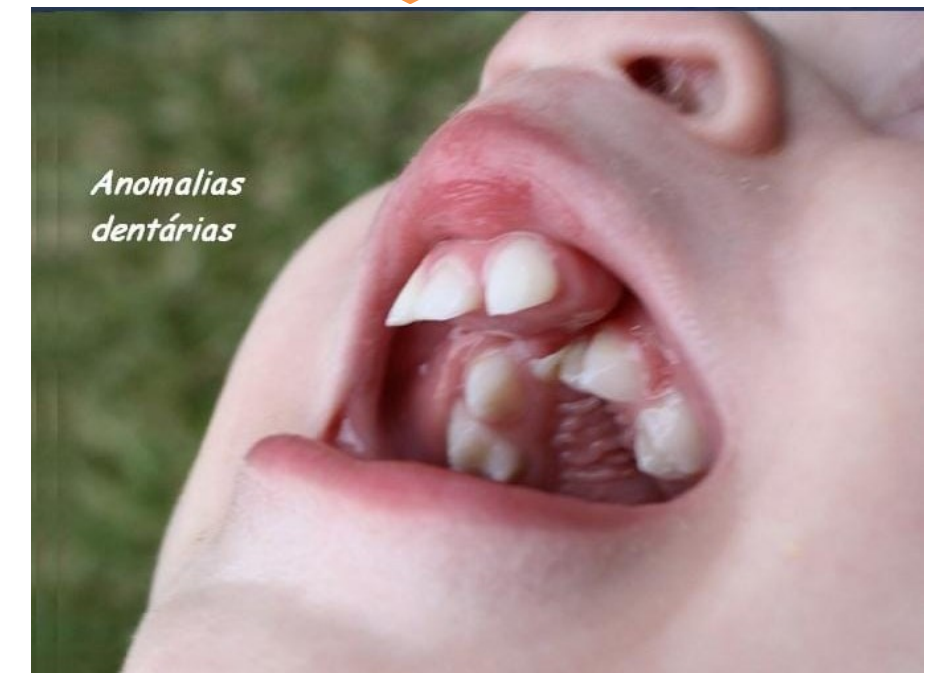Deglutição



Mastigação



*Anomalias
dentárias*

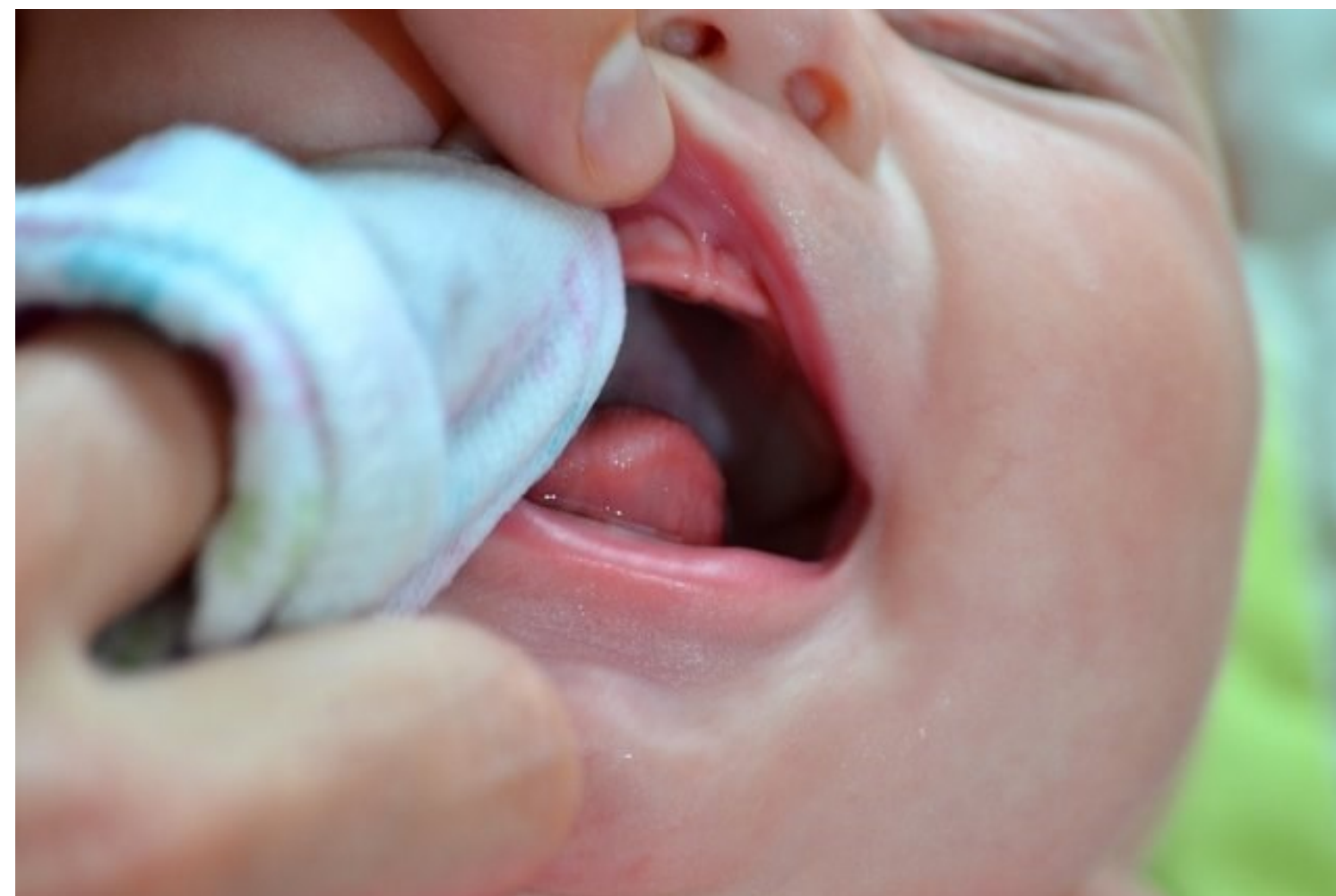
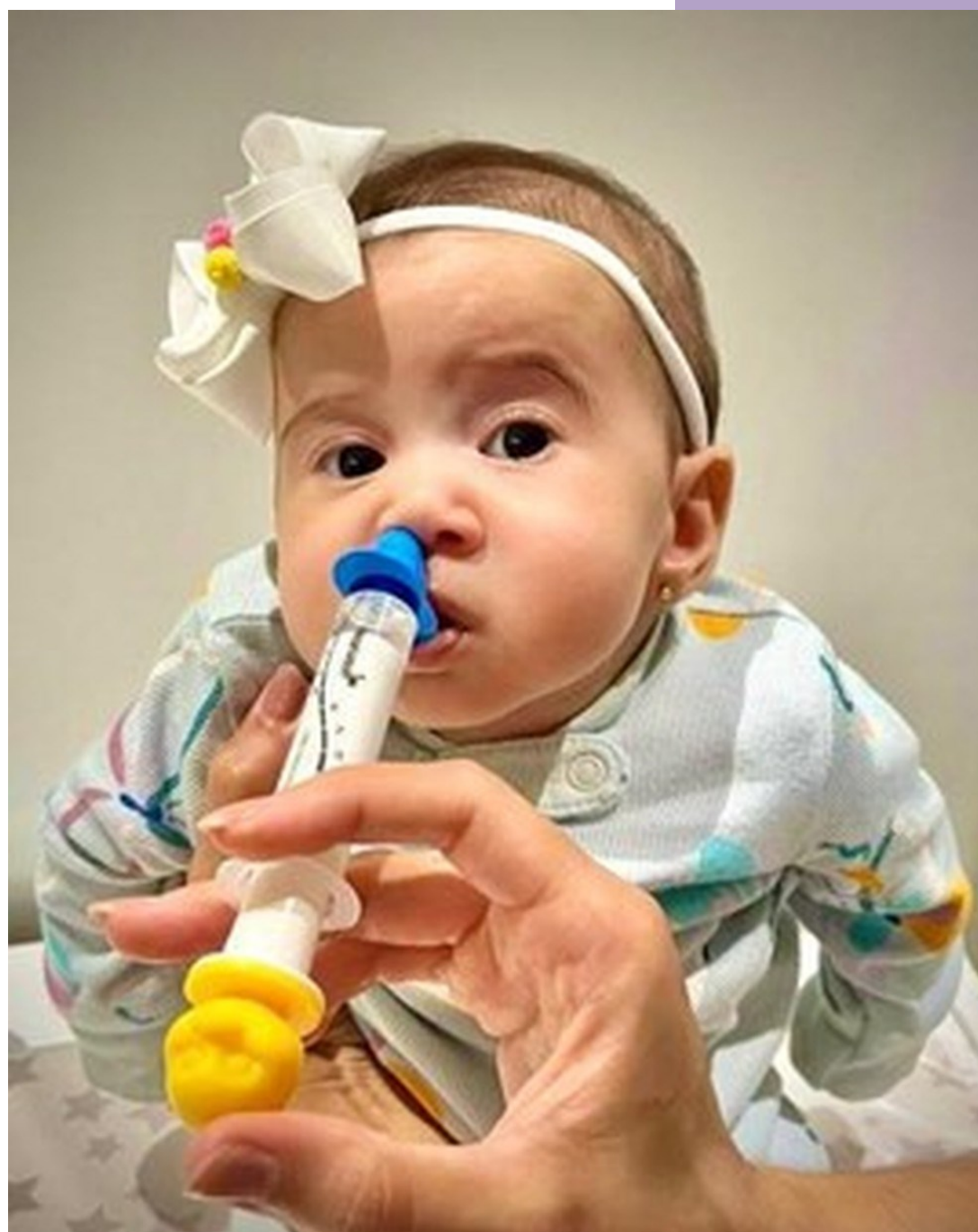
Análise Casos - bebé

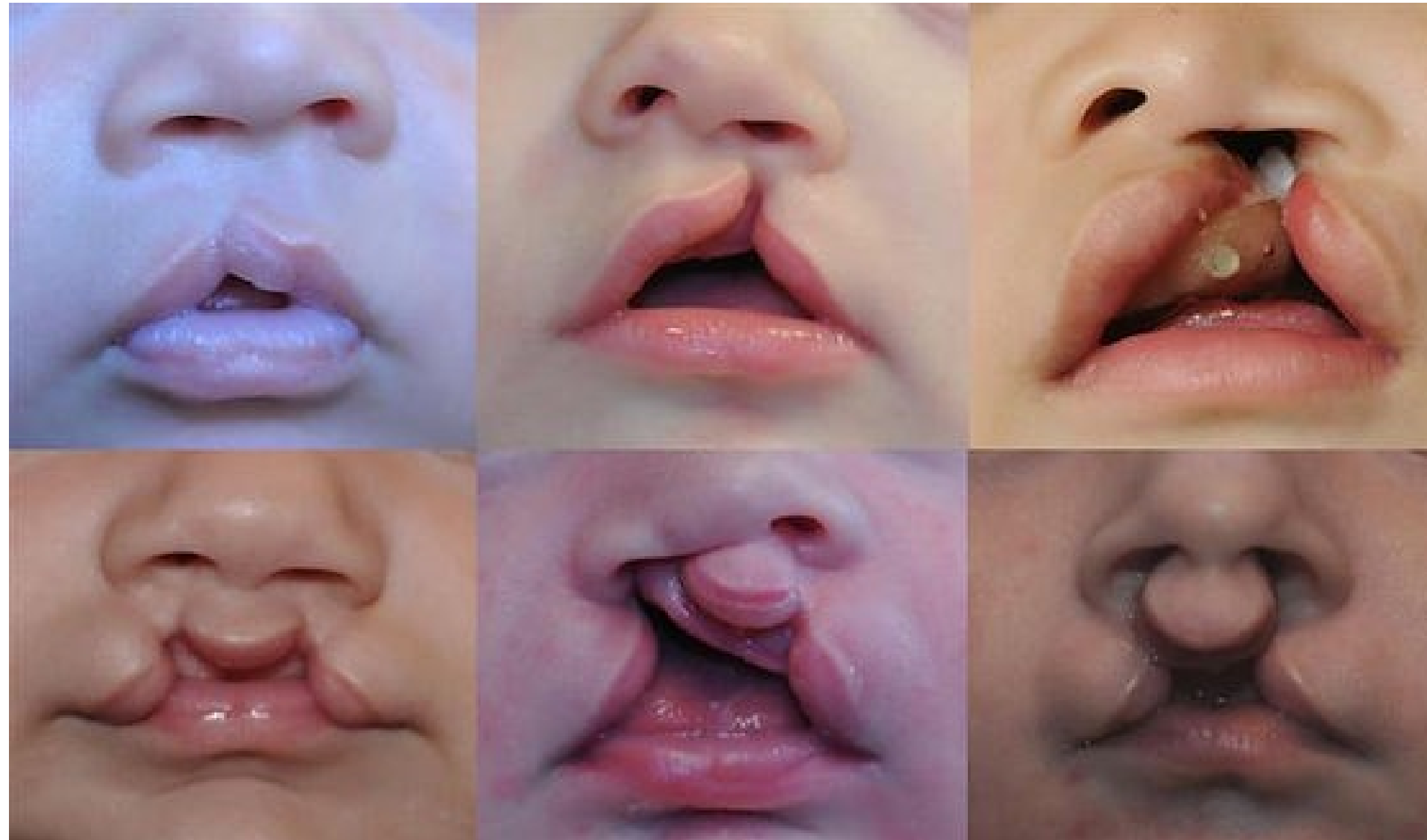Sucção

INTERVENÇÃO DO TF

HIGIENE NASAL E ORAL



RESPIRAÇÃO NASAL

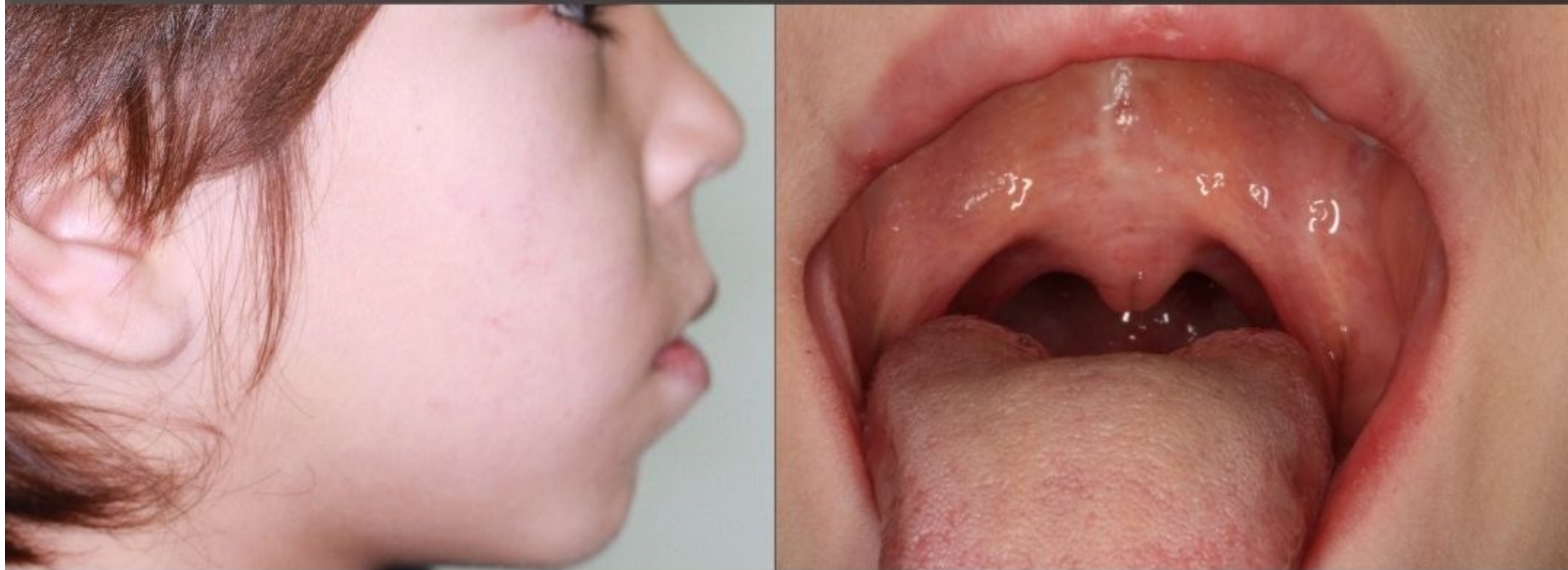

INTRODUÇÃO ALIMENTAR



Análise Casos

-FENDA PALATINA- INCOMPETÊNCIA LABIAL



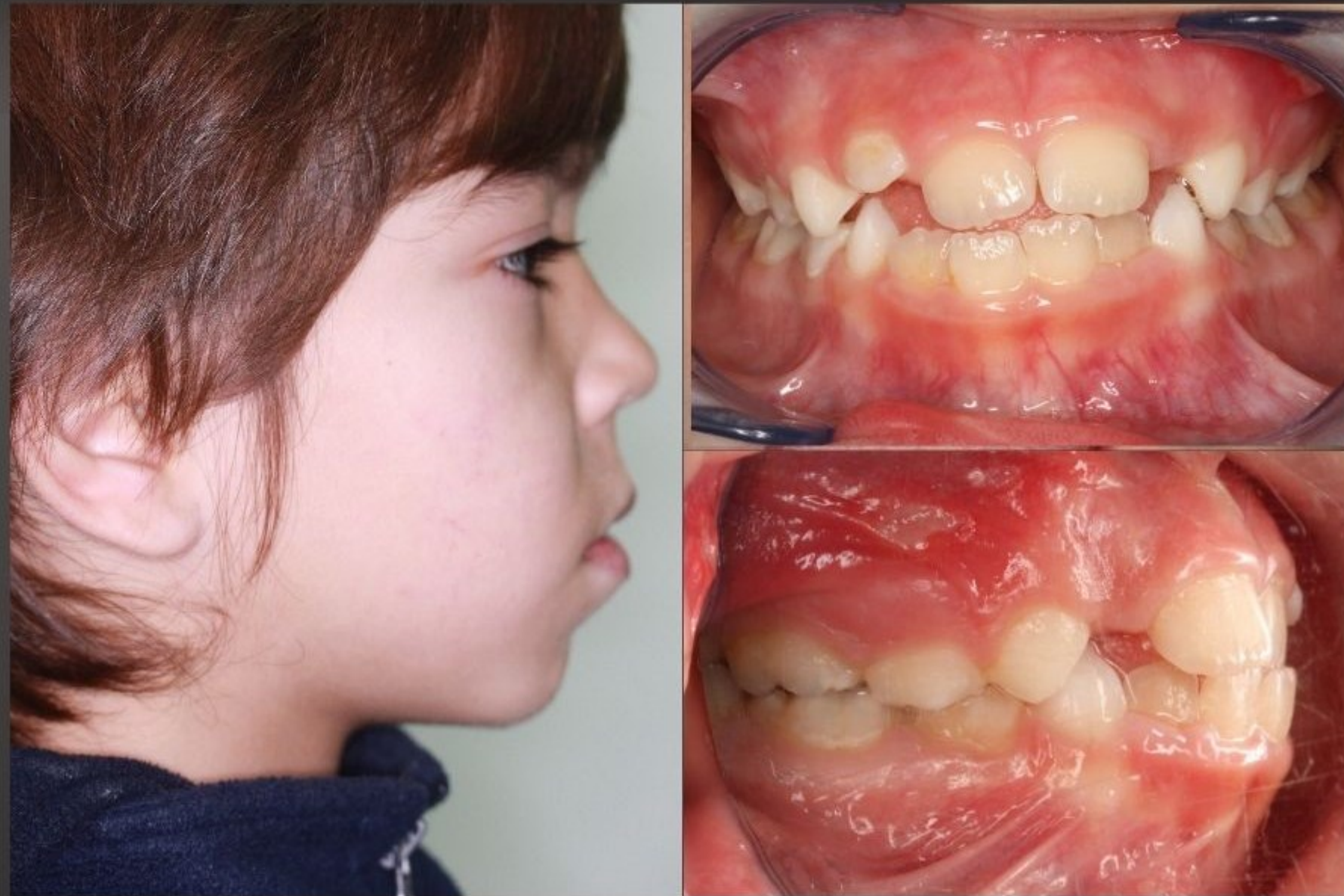PADRÃO RESPIRADOR BUCAL



@atlaslipicast
@rowneyfurfuro



-BIPROTRUSÃO- APINHAMENTO PRIMÁRIO INTERPOSIÇÃO LINGUAL



MORDIDA CRUZADA ANTERIOR

Mastigação

Deglutição



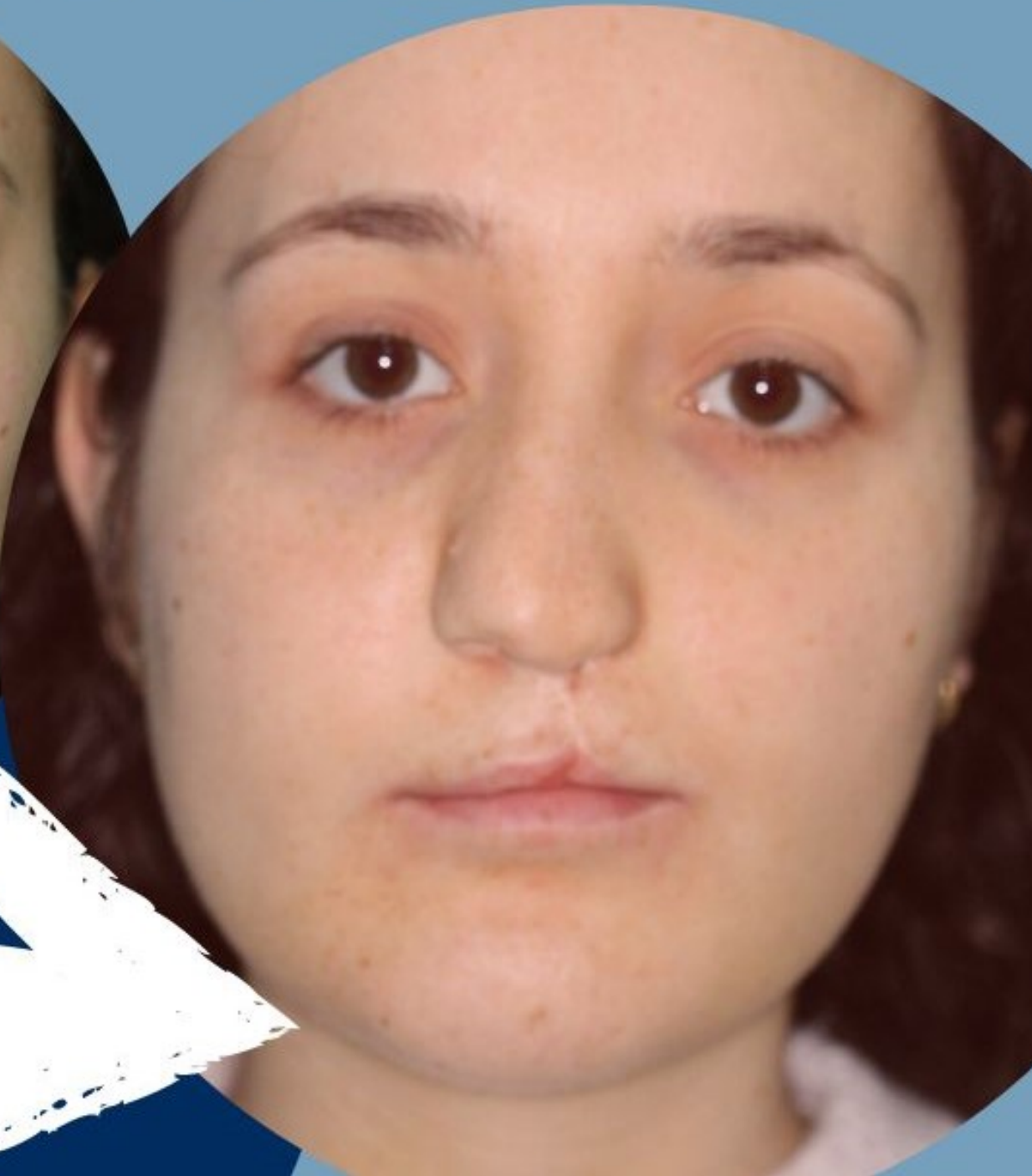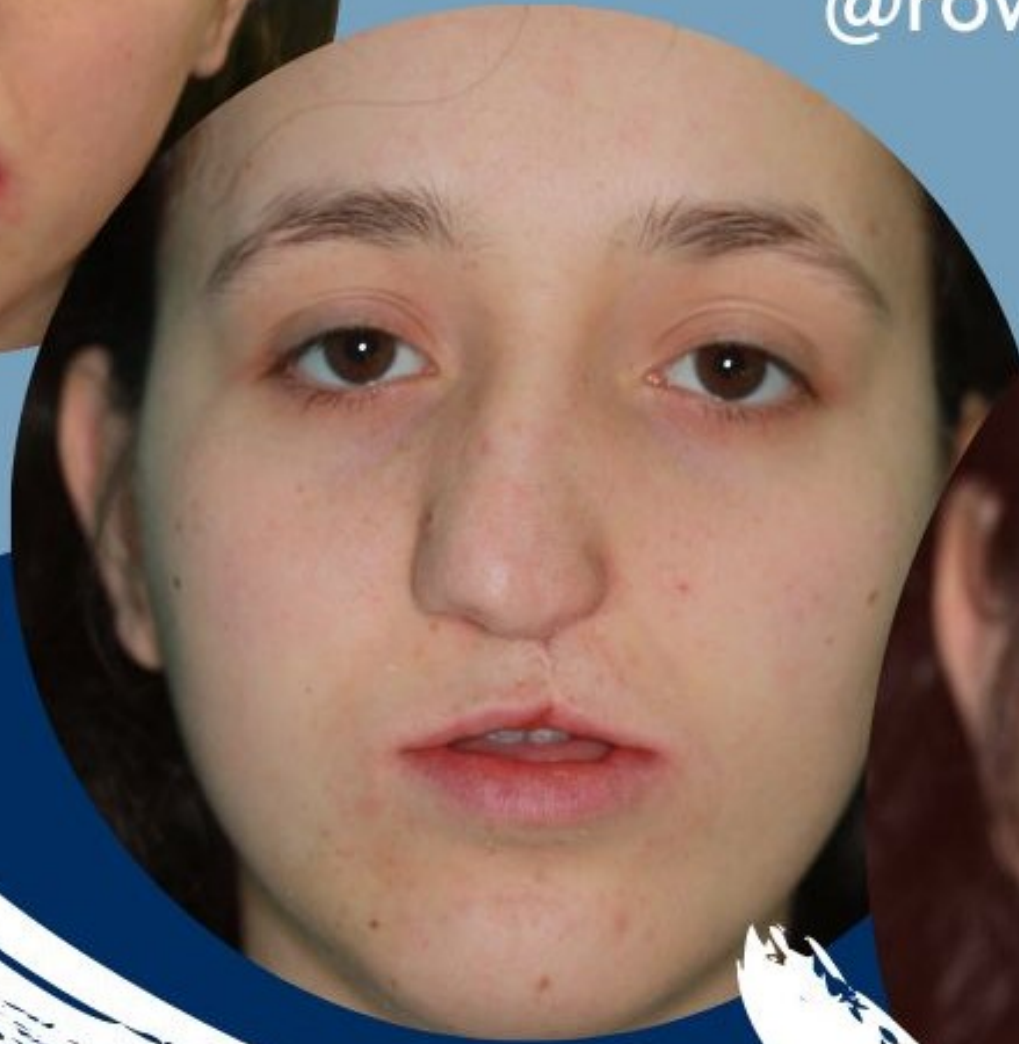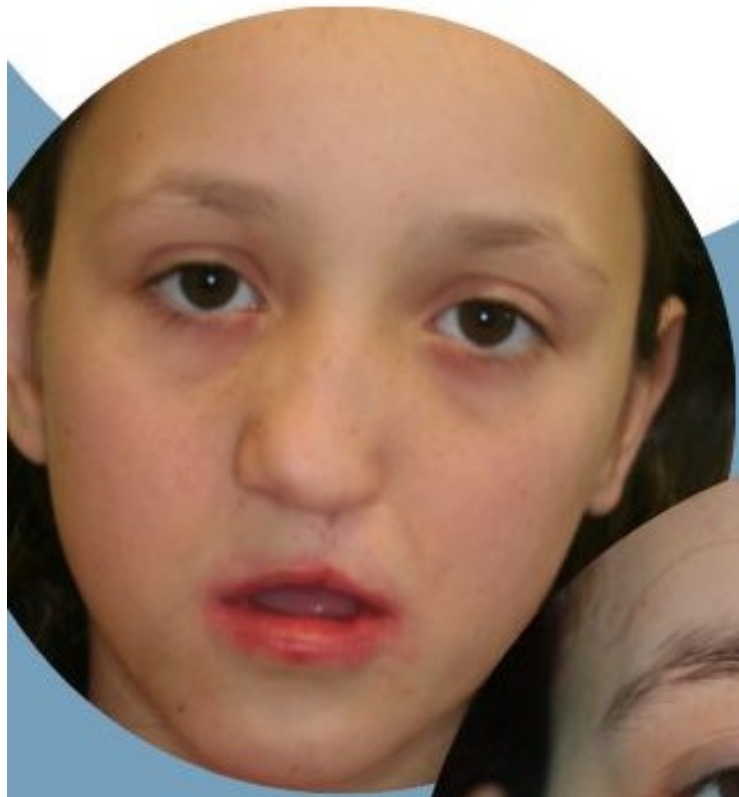@atlaslipicast
@rowneyfurfuro



EQUILIBRIO FUNCIONAL



Cirurgia Ortognática
@rowneyfurfuro



Faculdade Integral de Inovação e Tratamento



@atlaslipicast
@rowneyfurfuro



Análise Casos – crianças e adultos

Mastigação

Deglutição

INTERVENÇÃO DO TF



Especialização em DIFICULDADES ALIMENTARES NEOPEDIÁTRICAS

2023/2024

**UC 5 – QUADROS CLÍNICOS E SÍNDROMES GENÉTICAS
COM IMPACTO NA ALIMENTAÇÃO**

Módulo 16: Atuação nas malformações craniofaciais

Docente: Terapeuta da Fala Dr.^a Patrícia Filipe Correia

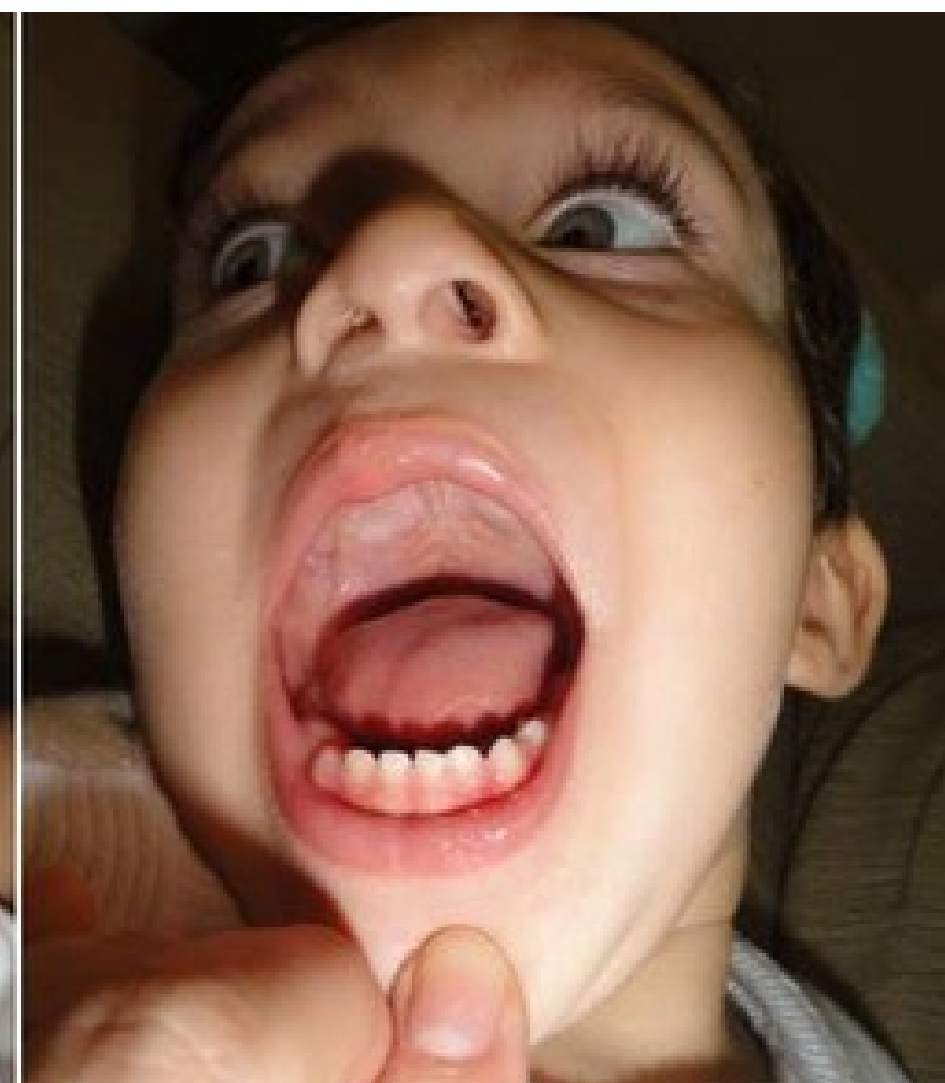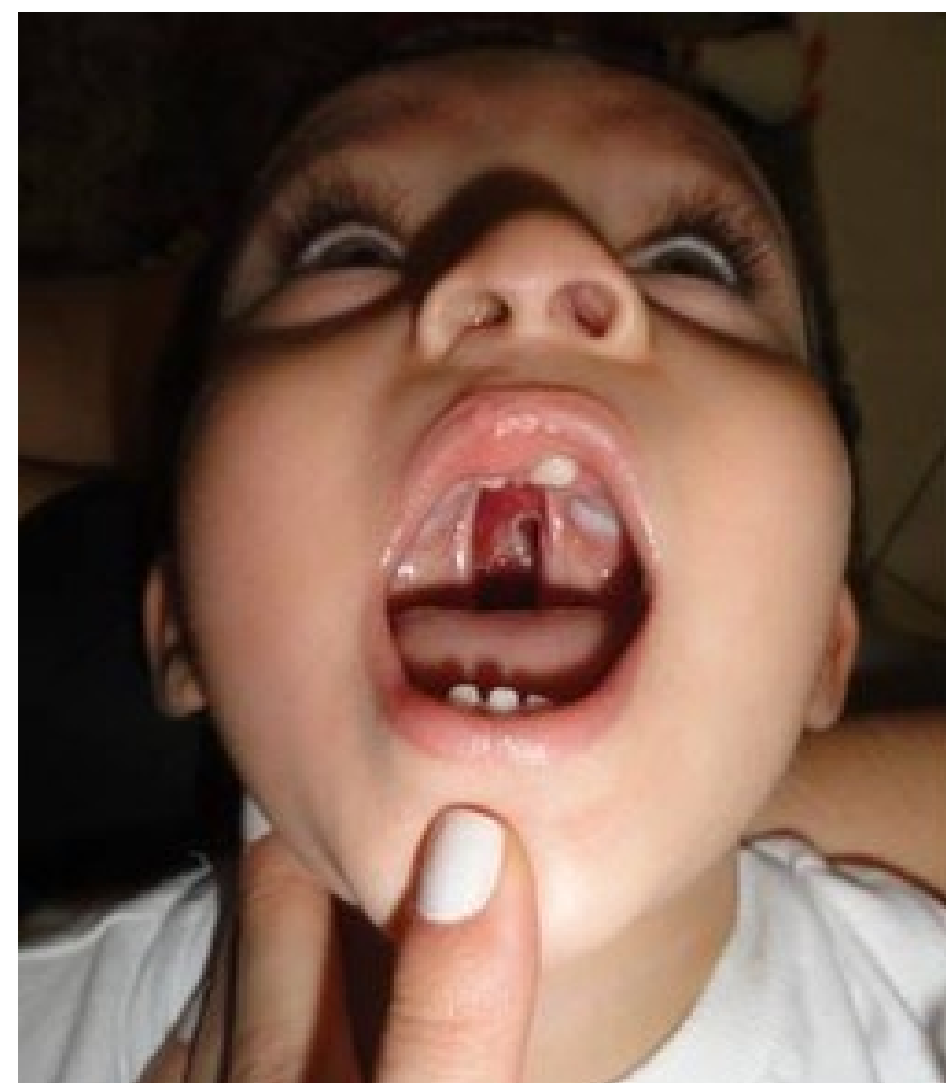patriciafilipe.tf@gmail.com

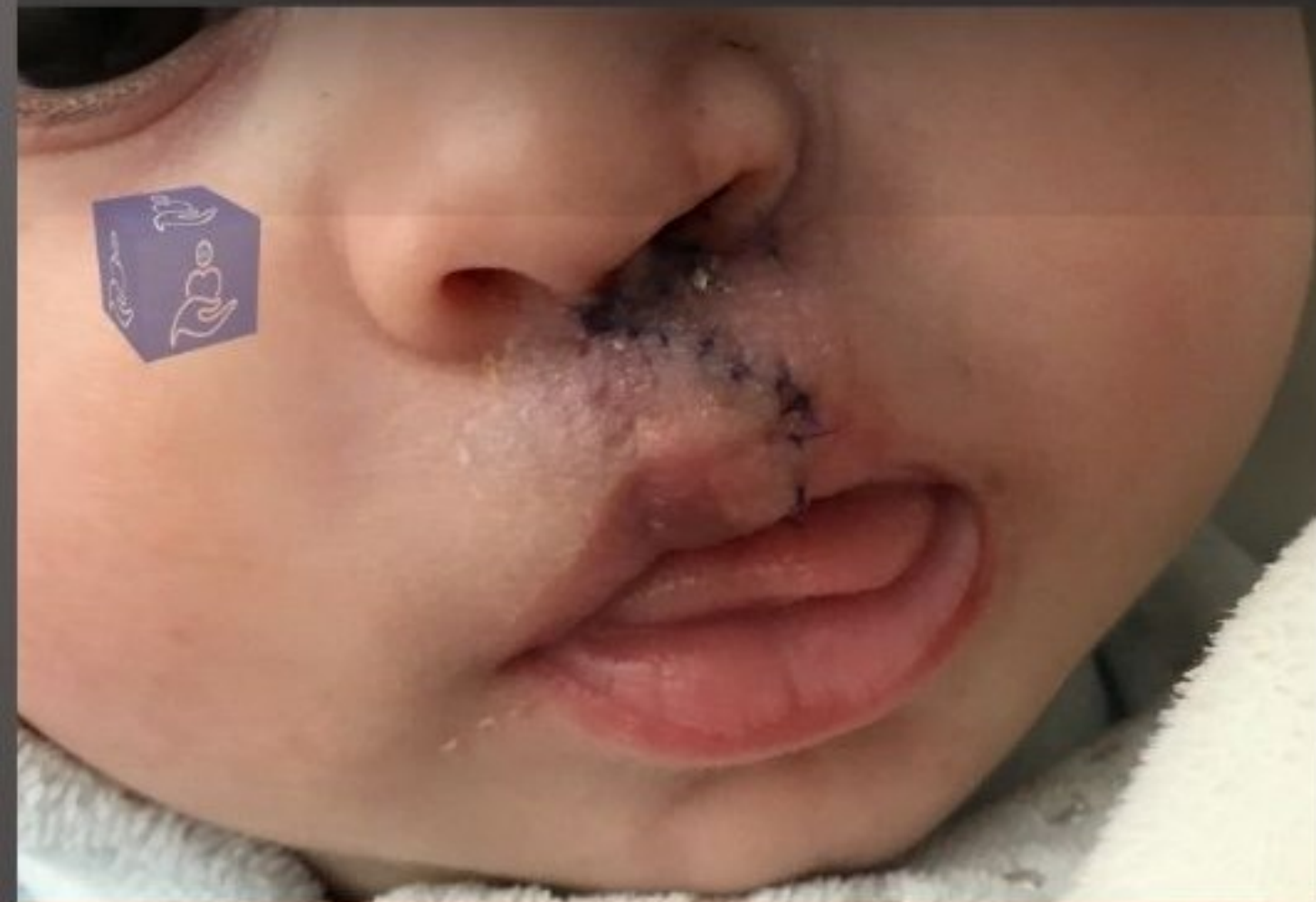IPAP




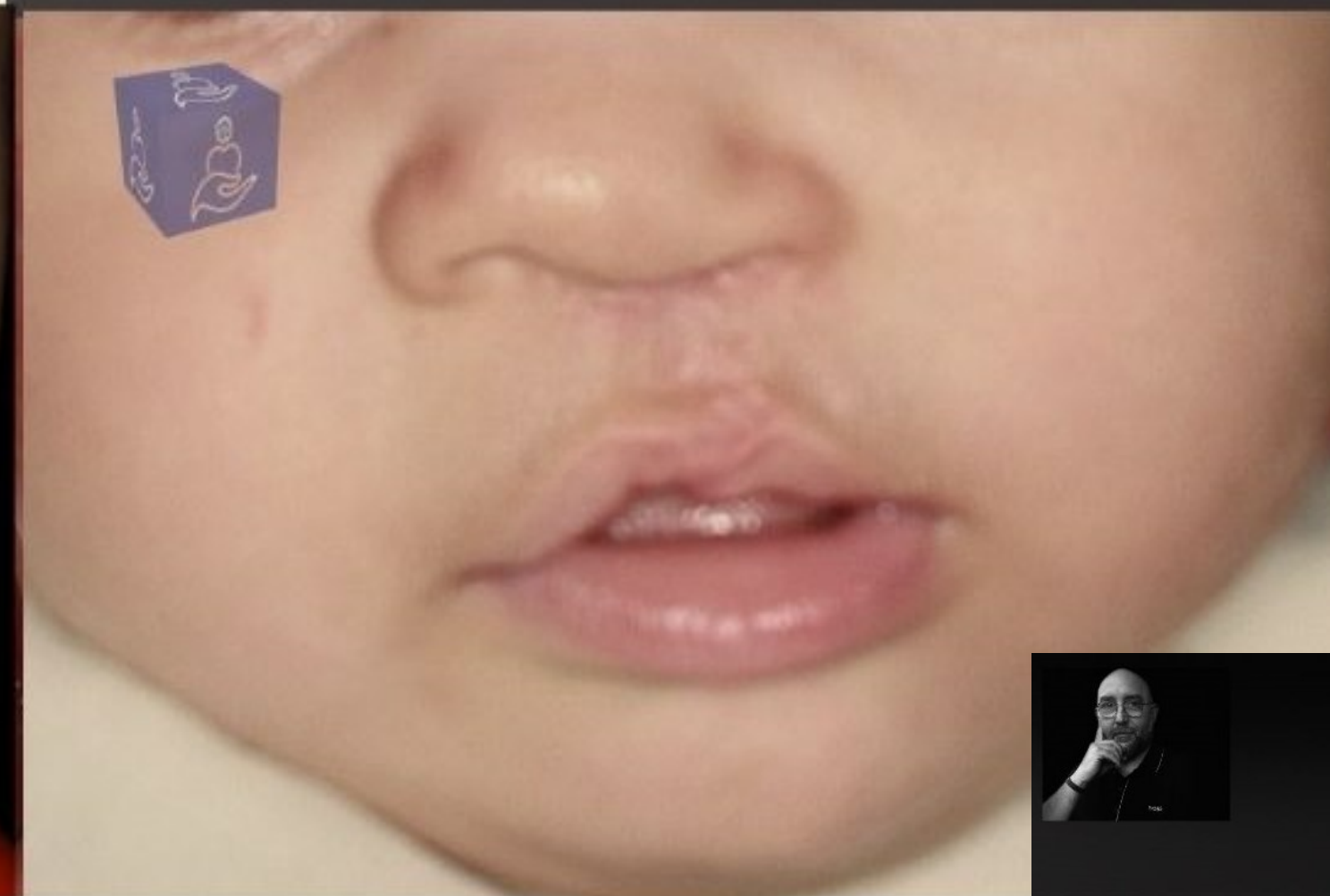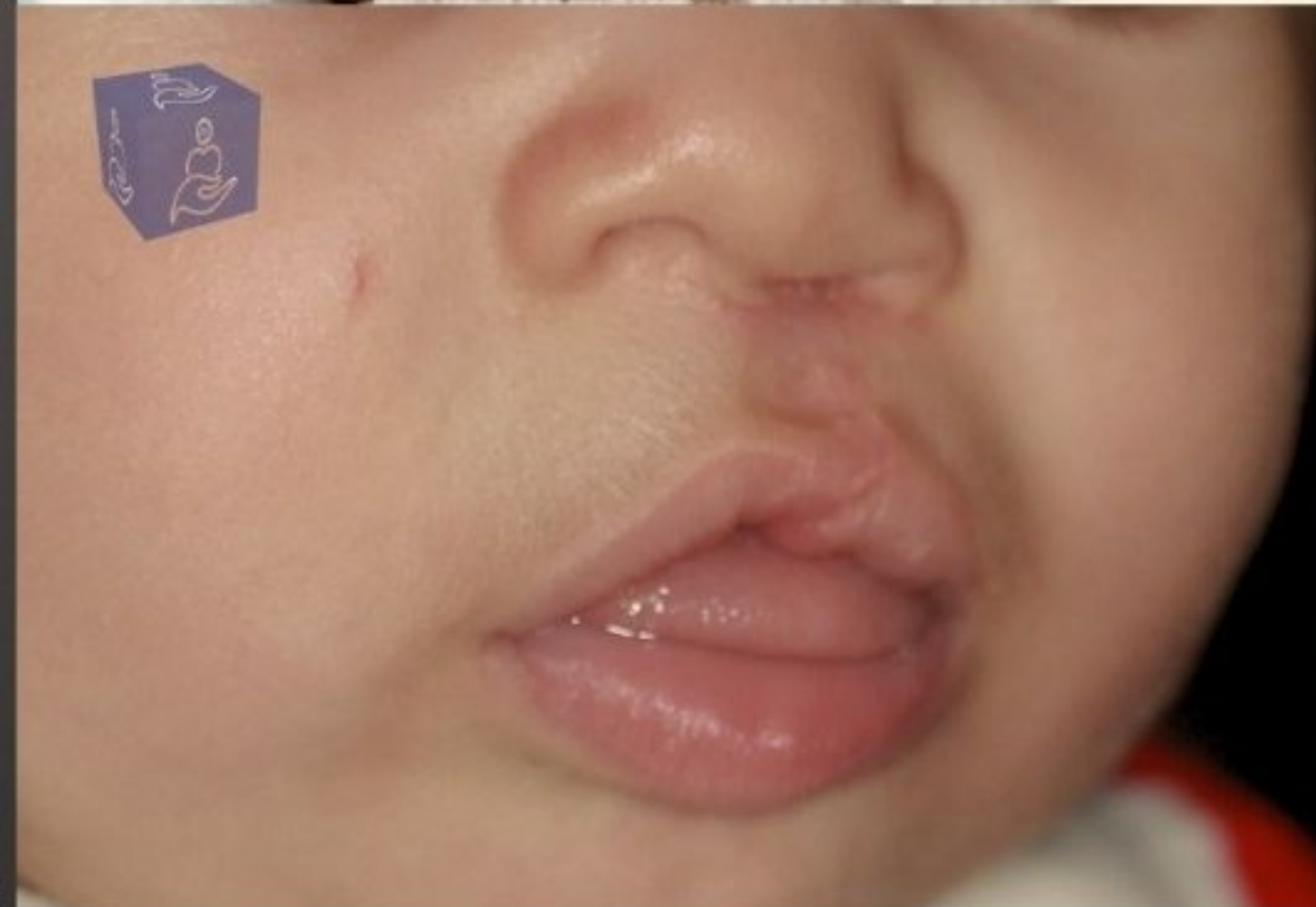
4de Fevereiro de 2024

MASSAGEM DA CICATRIZ





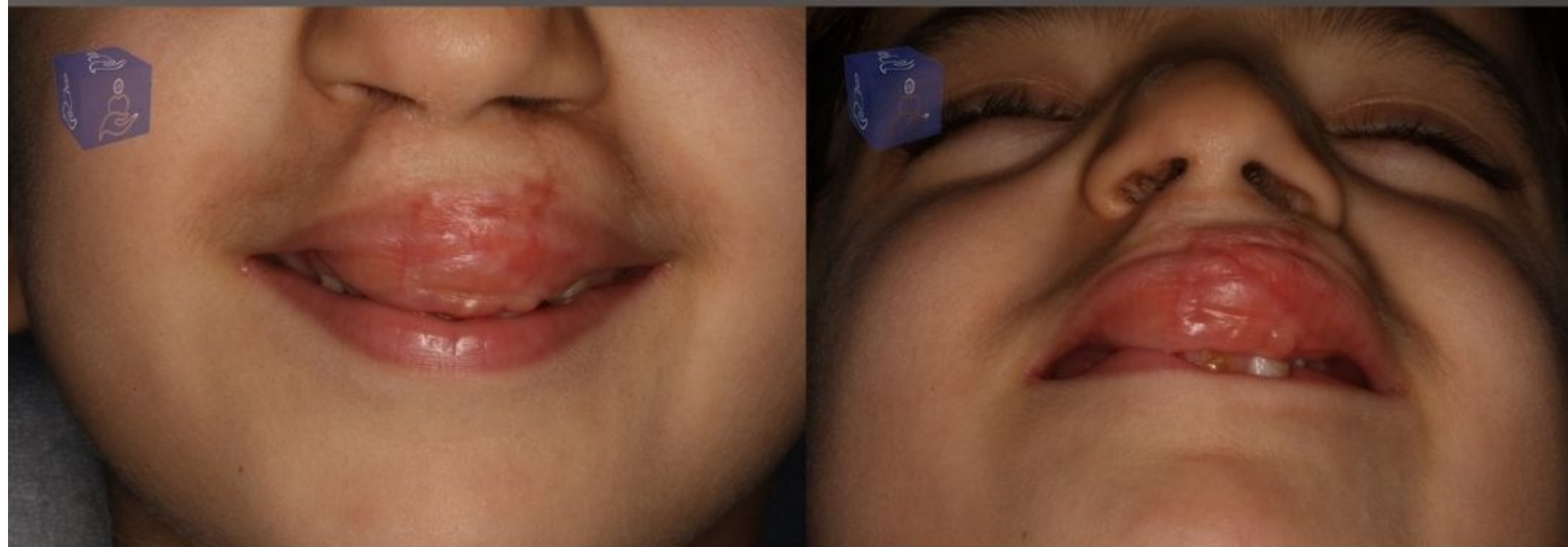APÓS A CICATRIZAÇÃO
COMEÇAM OS TRABALHOS
DE MASSAGEM DOS LÁBIOS,
QUE PROMOVEM MELHOR
MOTRICIDADE,
SENSIBILIDADE E
CRESCIMENTO.




@atlaslipicast
@rowneyfurfuro



AS CICATRIZES PODEM EVOLUIR DE MANEIRA DIFERENTE



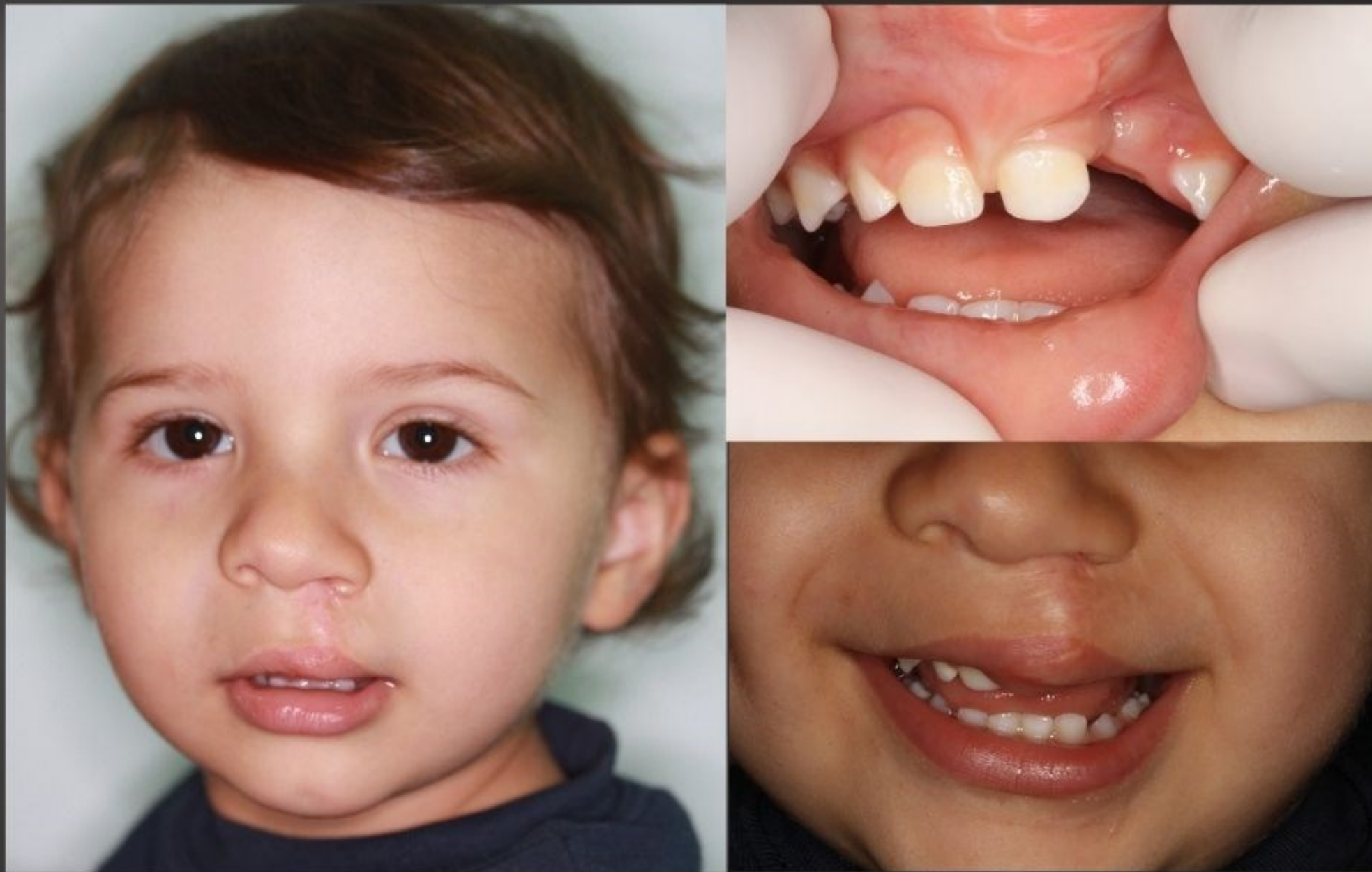**O APARECIMENTO DE QUELÓIDES
PODEM SER ACOMPANHADOS DE
UM AUMENTO DE VOLUME DOS
TECIDOS.**



@atlaslipicast
@rowneyfurfuro



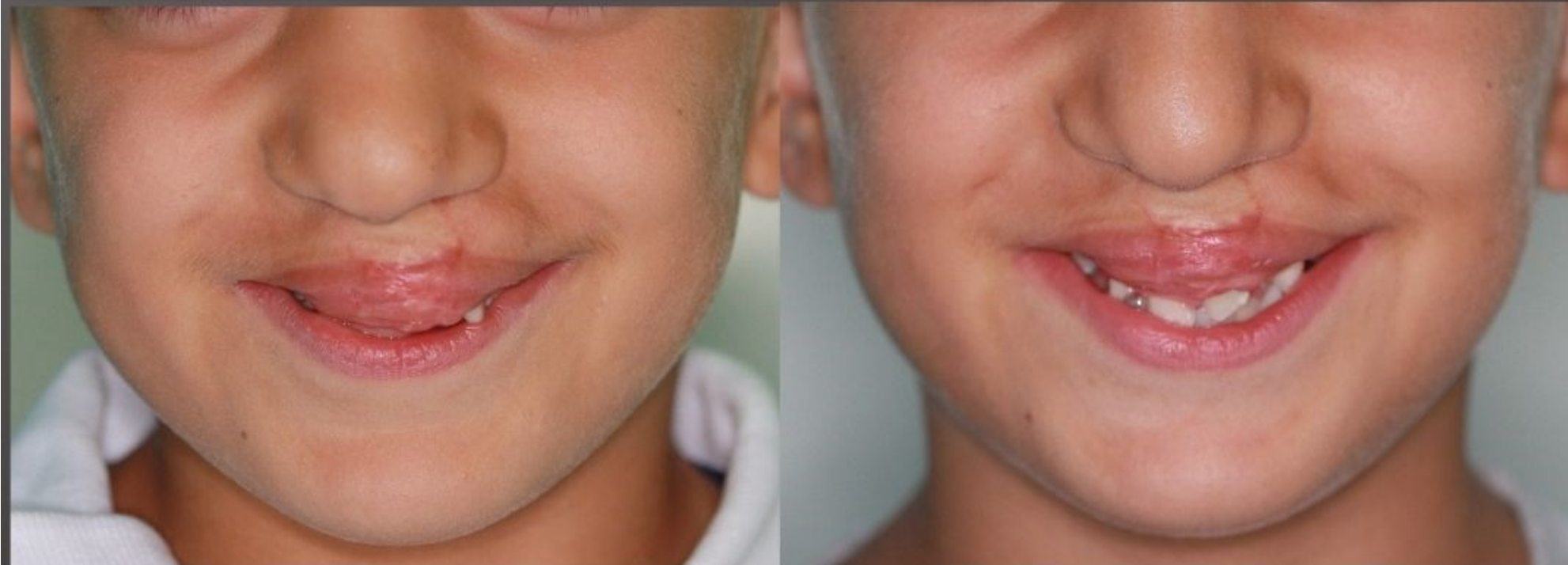-PÓS QUEILOPLASTIA- ACOMPANHAMENTO M.O.F.



@atlaslipicast
@rowneyfurfuro



A VESTIBULOPLASTIA ASSOCIADA À MOF - MOTRICIDADE ORO FACIAL -



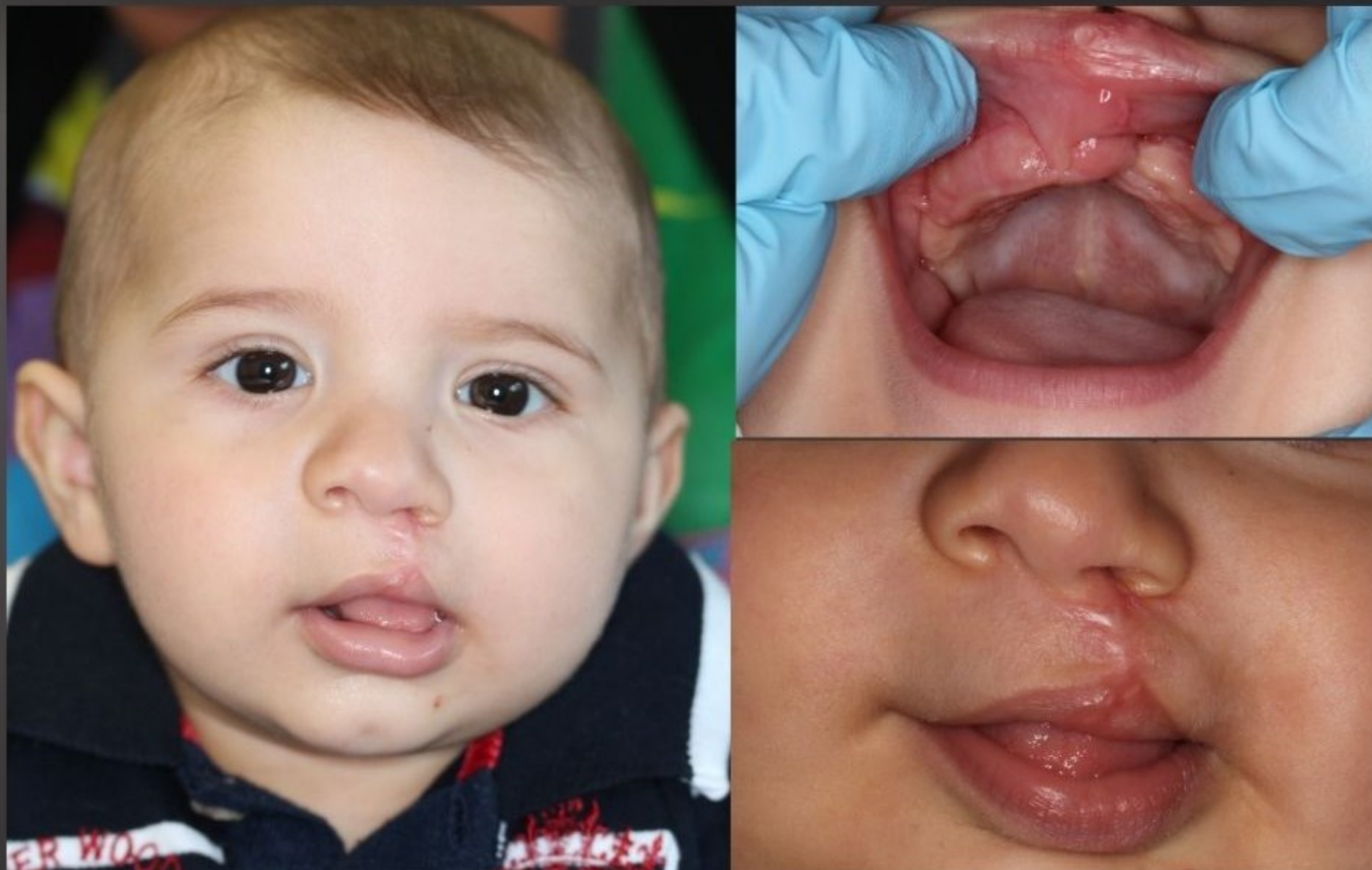**RECUPERA ATIVIDADE
FUNCIONAL DO LÁBIO SUPERIOR
MELHORA A QUALIDADE DA
MÍMICA FACIAL E FAVORECE A
ESTÉTICA DO SORRISO**




@atlaslipicast
@rowneyfurfuro



-QUEILOPLASTIA- PRIMEIRA INTERVENÇÃO AOS 3 MESES



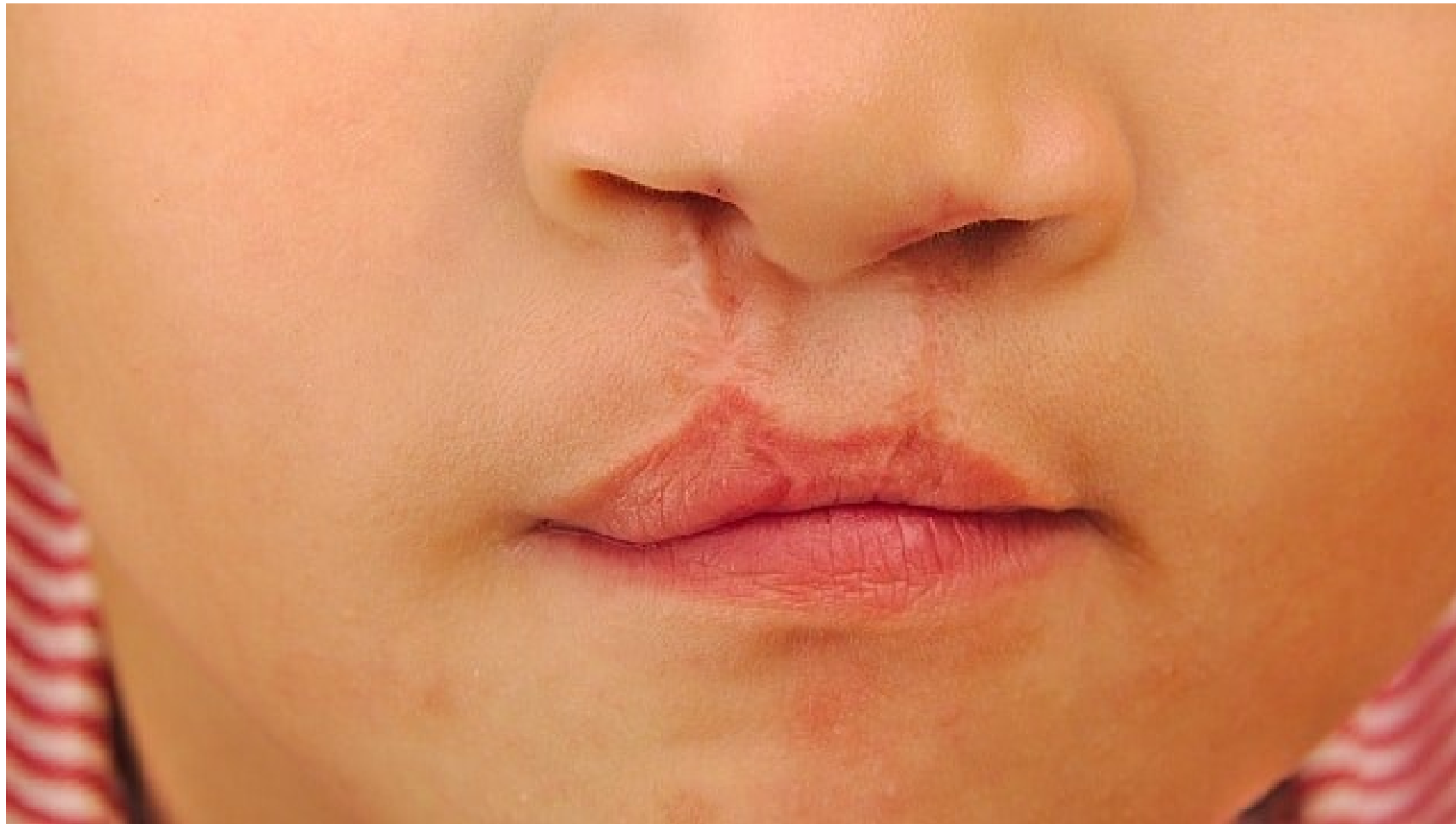PÓS QUEILO-RINOPLASTIA



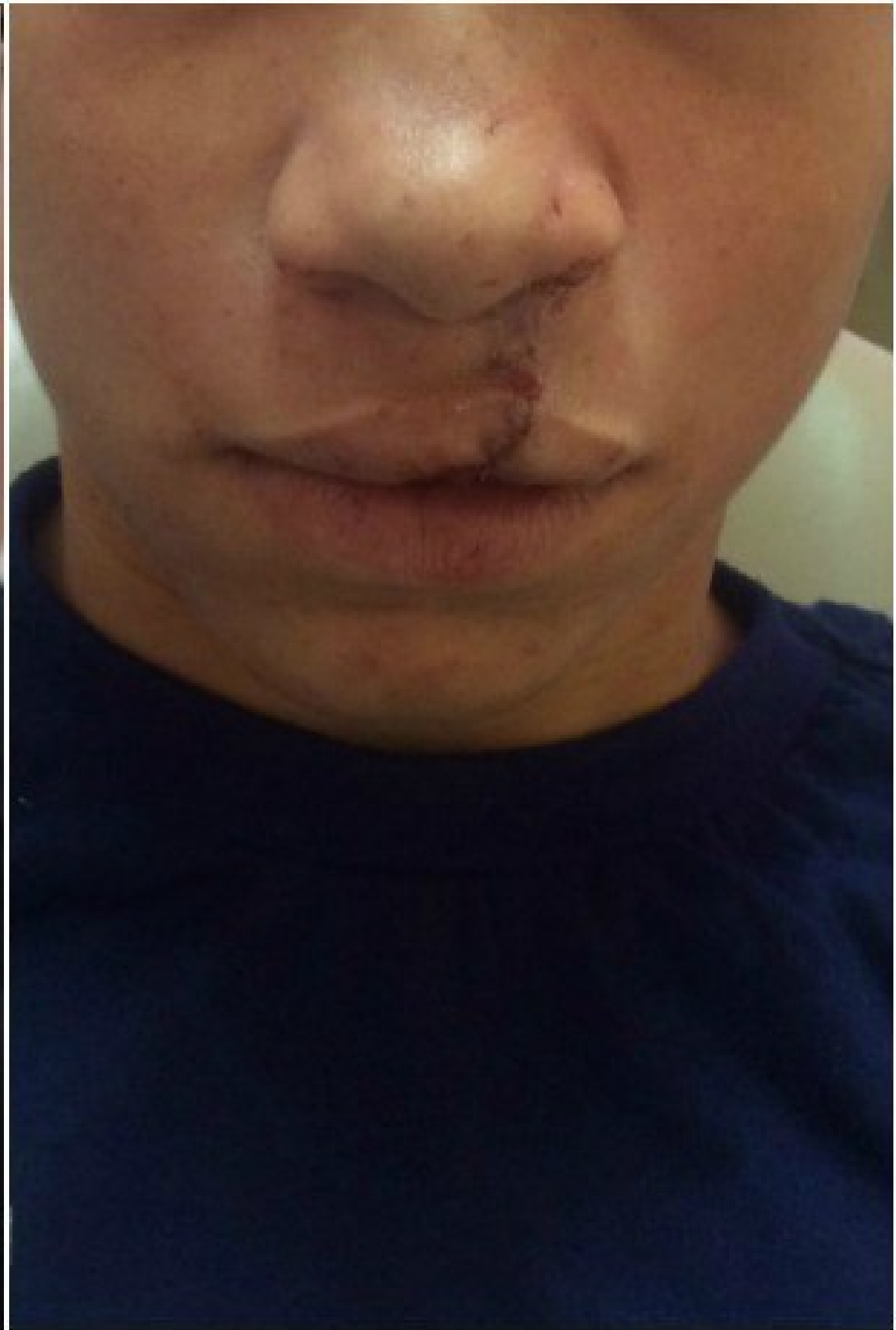
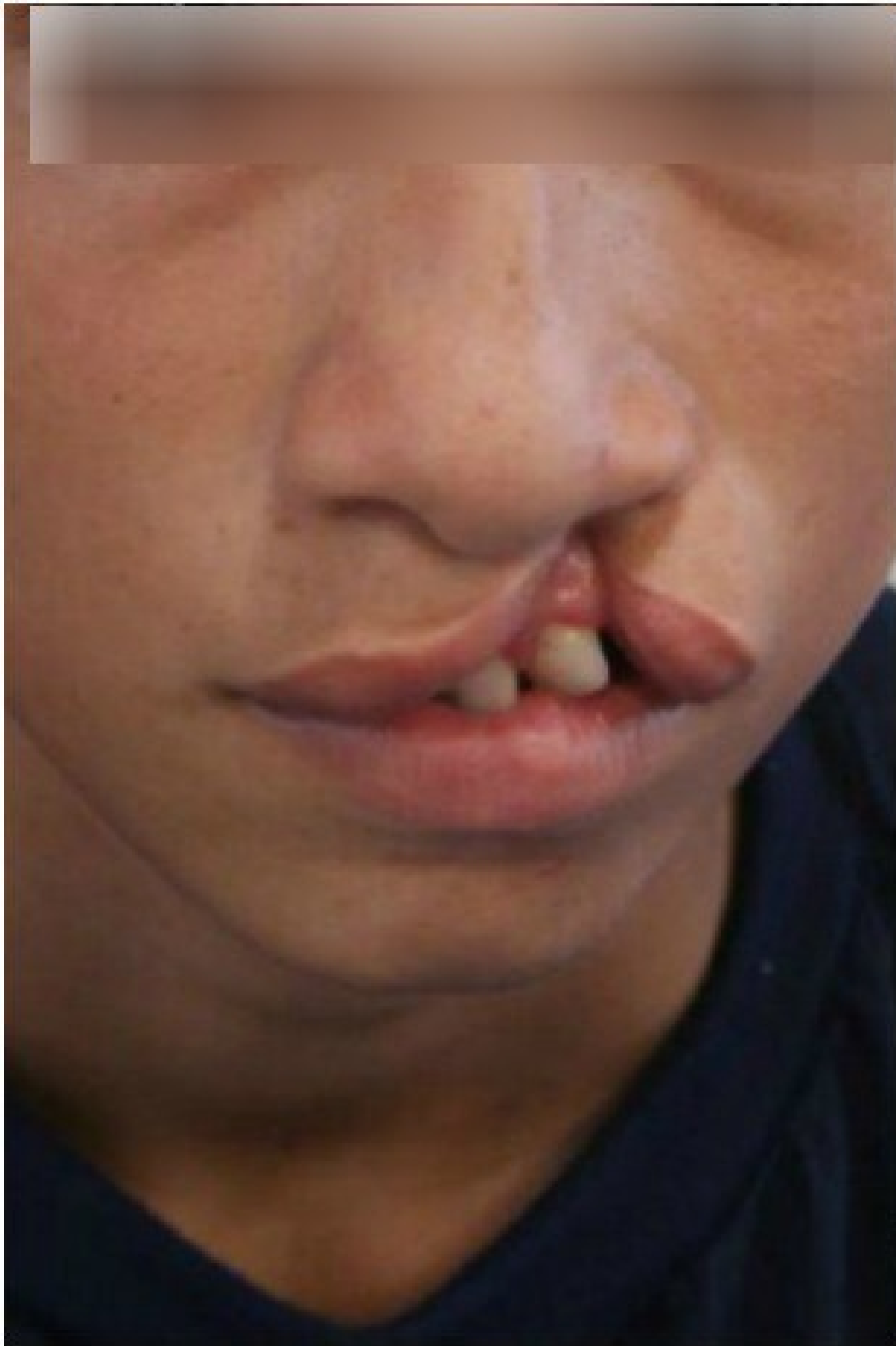@atlaslipicast
@rowneyfurfuro



MASSAGEM DA CICATRIZ



INTERVENÇÃO DO TF





Dr. S.R-Camps



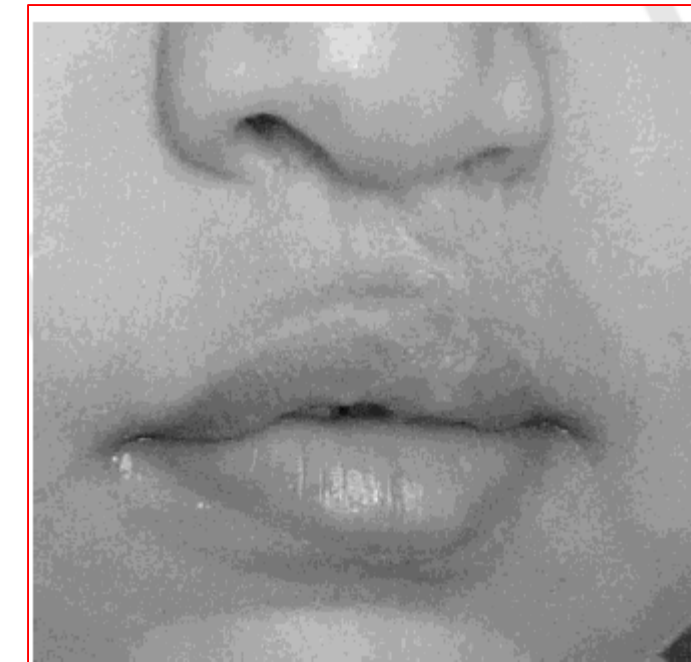
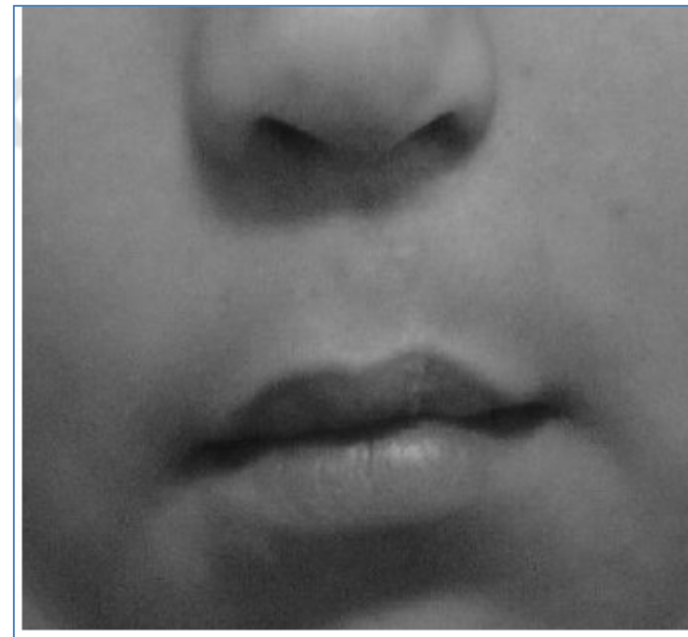
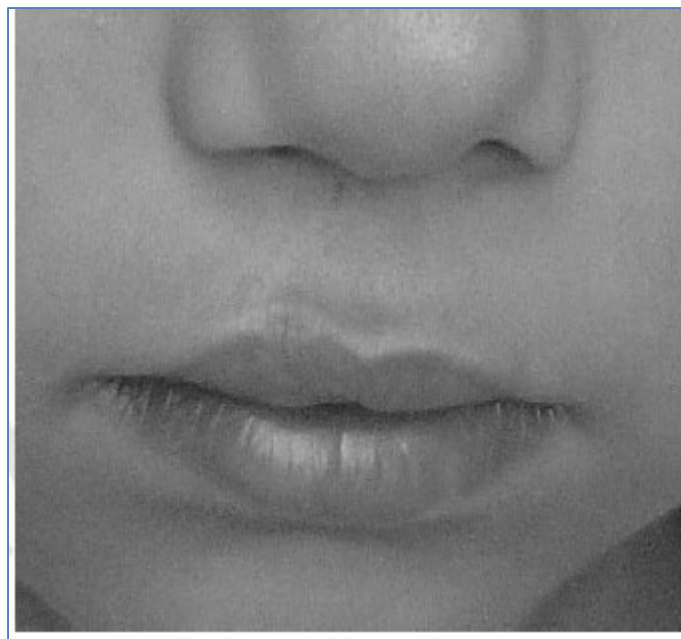Dr. S.R-Camps

MASSAGEM

- Uso de massagens por meio de toques, pressões, alisamento e trações.
- Facilita um padrão funcional → postura ativa e adequação da tensão muscular.
- Promove aquecimento, soltura, vascularização muscular e tecidual.



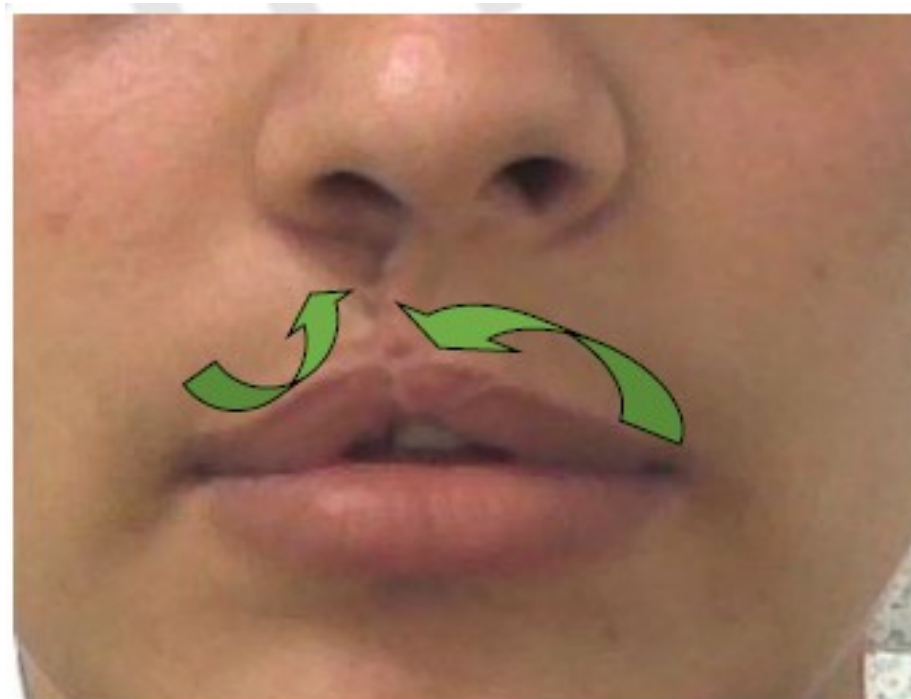Morales (1999)



MASSAGEM

Exemplo - Fendas Labiais Unilaterais

- deslizamento da vertente maior (lado sem a fenda) para o centro
- vertente menor é deslizada para cima e para o lado e com pressão labial
- movimentos são realizados de forma contínua de um lado, depois do outro.



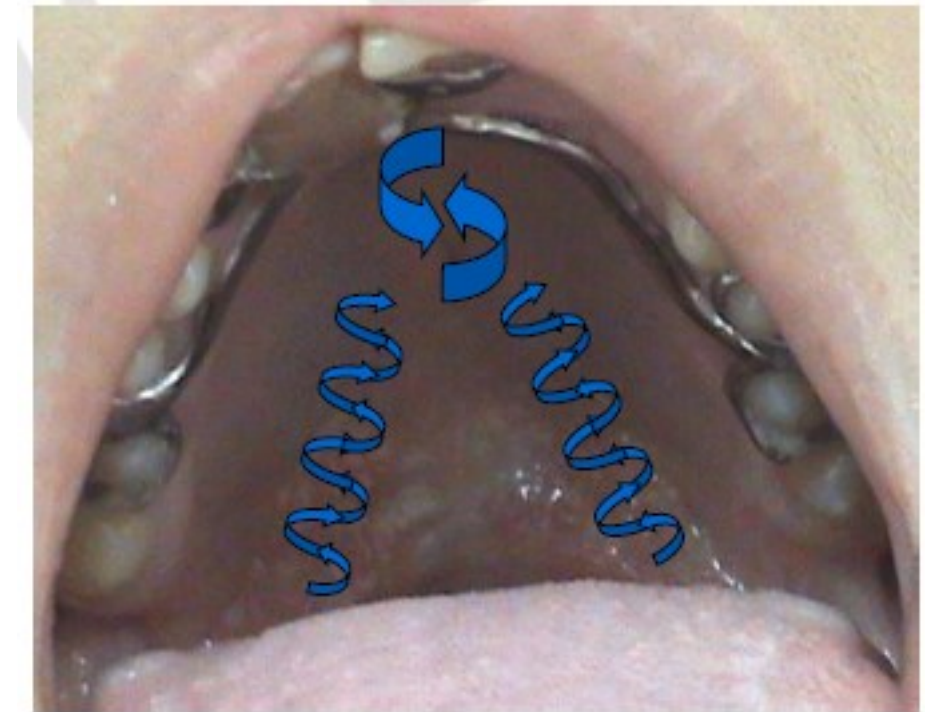Altmann et al. (1997)

MASSAGEM

Movimentos:

- retilíneos de cima para baixo
- circulares para ambos os lados
- efetuados nas bordas e sobre a cicatriz.

- Massagem circular na região da papila,
- seguida de deslizamento pelas laterais da fenda
- e novamente movimentos circulares com o dedo na região do véu com o intuito de estimulá-lo.



Altmann et al. (1997)



Especialização em
DIFICULDADES ALIMENTARES NEOPEDIÁTRICAS

2023/2024

**UC 5 – QUADROS CLÍNICOS E SÍNDROMES GENÉTICAS
COM IMPACTO NA ALIMENTAÇÃO**

Módulo 16: Atuação nas malformações craniofaciais

Docente: Terapeuta da Fala Dr.^a Patrícia Filipe Correia

patriciafilipe.tf@gmail.com

FEAPAP



3 de Fevereiro de 2024