



Especialização em  
DIFICULDADES ALIMENTARES NEOPEDIÁTRICAS

2023/2024

**UC 4 – INTERVENÇÃO NAS DIFICULDADES ALIMENTARES NEOPEDIÁTRICAS**

Módulo 18: Perturbações miofuncionais orais e dificuldade alimentar pediátrica

**Docente: Terapeuta da Fala Dr.ª Inês Mendes**

[inesmariamendes@gmail.com](mailto:inesmariamendes@gmail.com)

# INTRODUÇÃO

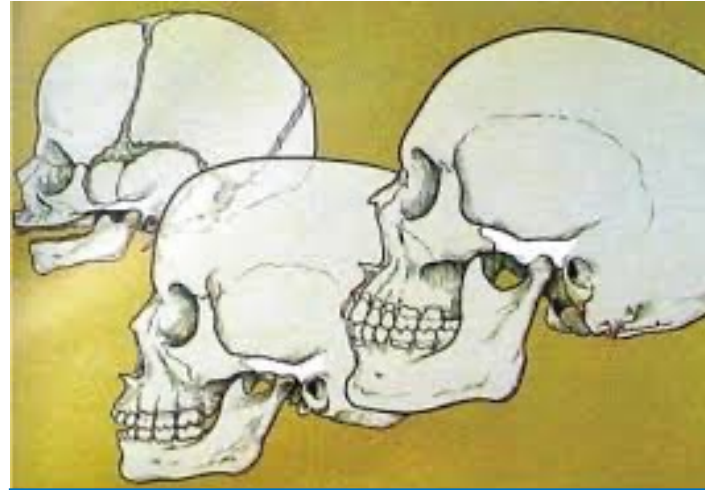
---



» A tríade entre as especialidades da Terapia da Fala, Ortopedia Funcional dos Maxilares e Otorrinolaringologia é fundamental para se conseguir desenvolver uma abordagem dinâmica e interativa, identificando e evitando complicações ou recidivas no tratamento promovendo assim o sucesso terapêutico.



**a função cria  
o órgão, e o  
órgão  
proporciona a  
função”**  
| Claude Bernard



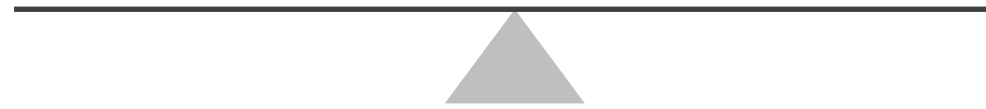**CORRETO  
CRESCIMENTO  
CRANIO-FACIAL**

- » Sucção equilibrada
- » Deglutição correta
- » Respiração nasal
- » Mastigação eficiente
- » Fala



**FORMA**

**FUNÇÃO**

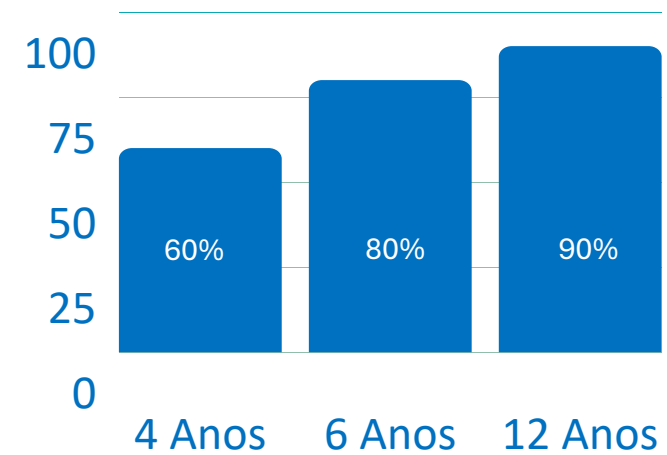

**EQUILIBRIO ORAL**



# INTERVENÇÃO PRECOCE

Nos primeiros anos de vida, a velocidade de crescimento da face é maior que a do crânio.





O tratamento precoce é  
mais estável do que o  
tardio

A facilidade e rapidez do  
tratamento

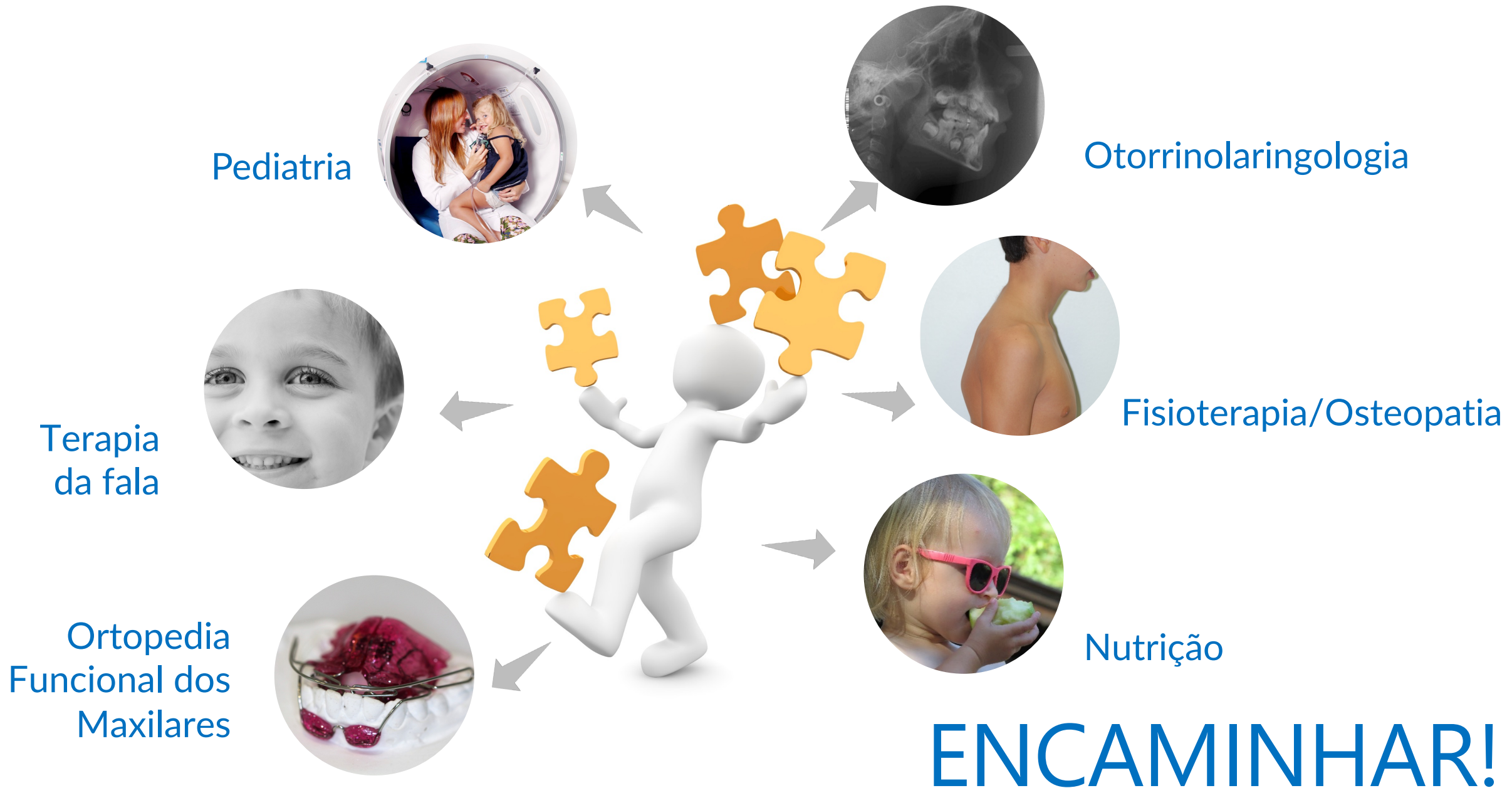
Esperar é um erro devido  
ao agravamento da Má-  
oclusão

A natureza quanto ao  
crescimento, reparação e  
resposta tecidual, comporta-  
se melhor durante a dentição  
decídua e mista

---

VANTAGENS DO TRATAMENTO

**PRECOCE**  
ANGLE 1900



Multidisciplinaridade / Interdisciplinaridade

# Reeducação miofuncional

---

## Intervenção miofuncional orofacial



## Tratar a CAUSA e não os “sintomas”

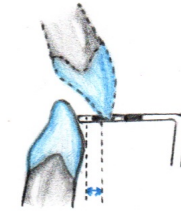


# MÁ-OCCLUSÃO

---

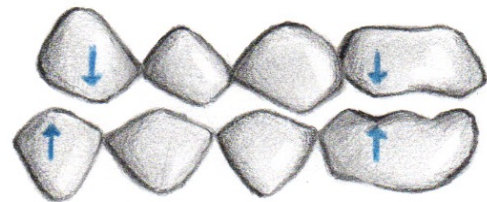
## Plano Sagital

Pereira, Oliveira & Cardoso, 2017

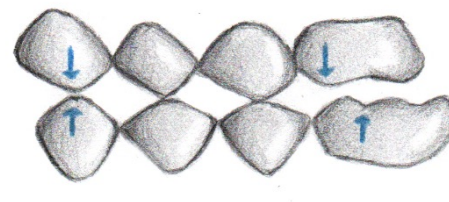


Trespasse horizontal aumentado

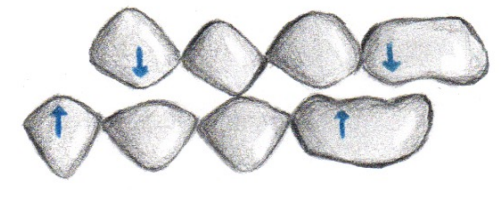
### » Relação de caninos



Classe I



Classe II

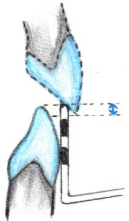


Classe III

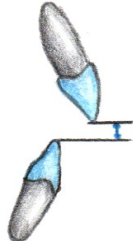
# MÁ-OCLUSÃO

---

## Plano vertical

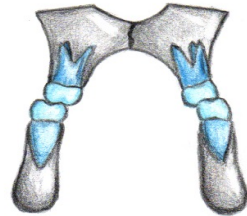


Supraocclusão

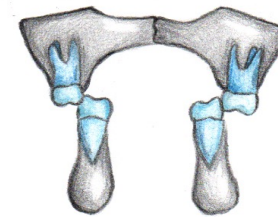


Infraocclusão

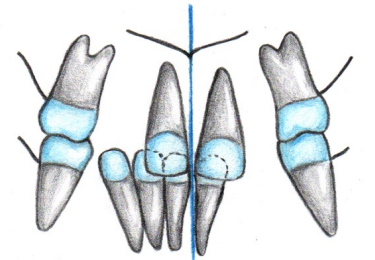
## Plano transversal



Oclusão cruzada posterior bilateral



Oclusão em tesoura



Desvio da linha média

# MASTIGAÇÃO

---

» **Finalidade** - Fragmentar o alimento em partículas menores, preparando-as para a deglutição e a digestão

Tagliaro, Calvi & Chiappetta, 2004

---

## » 3 Fases da mastigação

Incisão

Trituração

Pulverização

Muñoz, Silva, Misaki, Gomes & Carvalho, 2004; Tanigute, 2005

# EVOLUÇÃO DO PADRÃO MASTIGAÇÃO

---

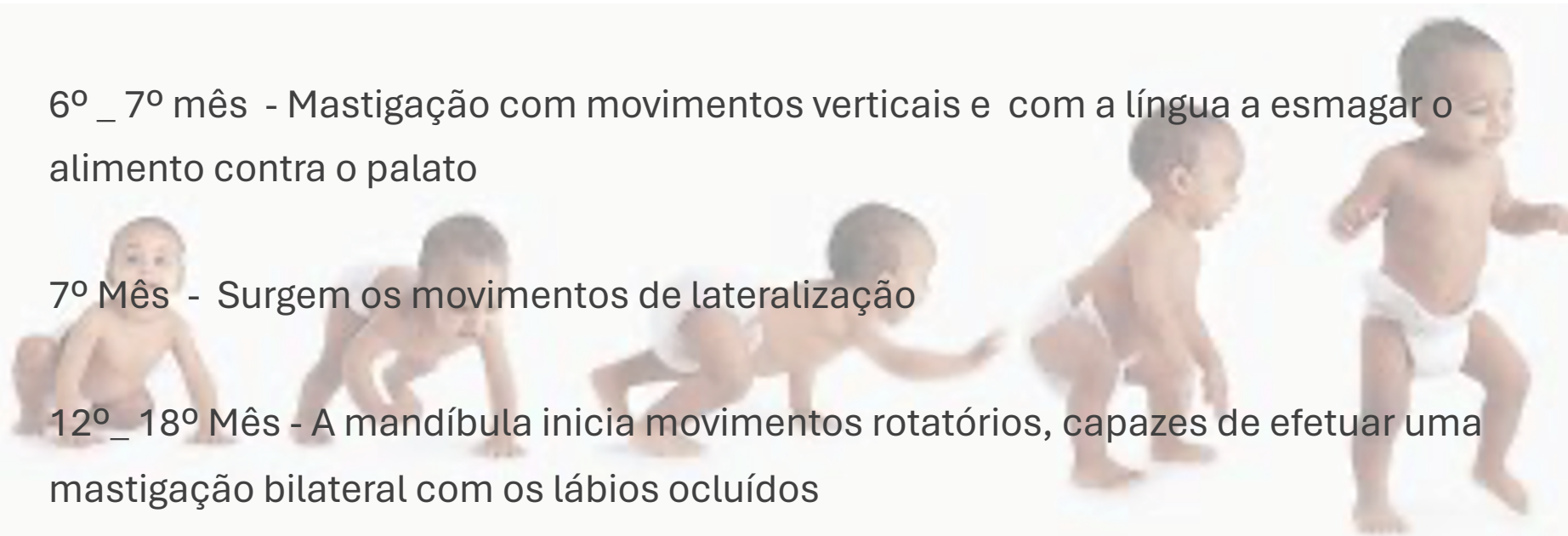
» Evolução gradual - depende de padrões de crescimento, do desenvolvimento e diferenciação do complexo craniofacial do sistema nervoso central e das guias oclusais.

Marchesan, 1998

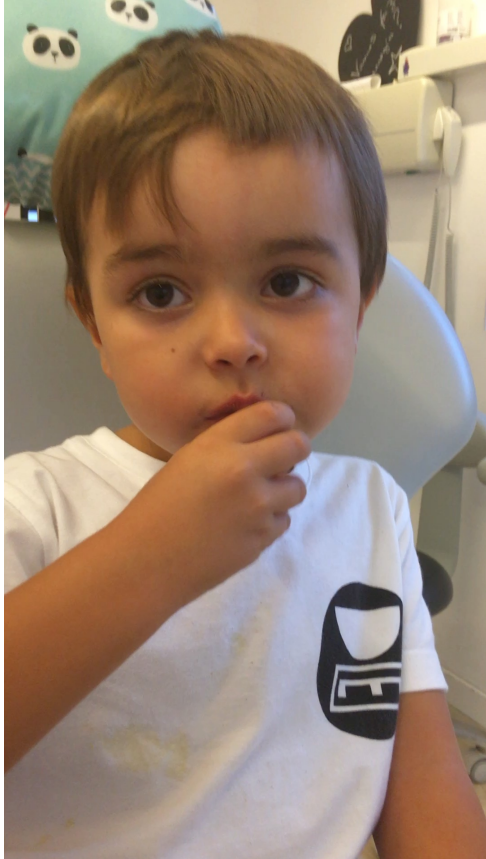6º \_ 7º mês - Mastigação com movimentos verticais e com a língua a esmagar o alimento contra o palato

7º Mês - Surgem os movimentos de lateralização

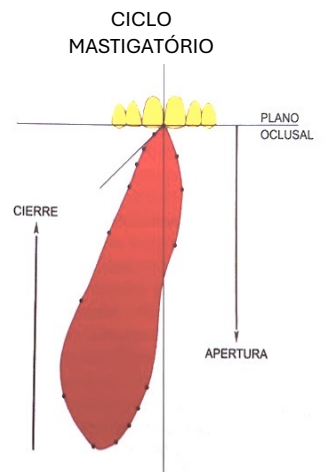
12º \_ 18º Mês - A mandíbula inicia movimentos rotatórios, capazes de efetuar uma mastigação bilateral com os lábios ocluídos



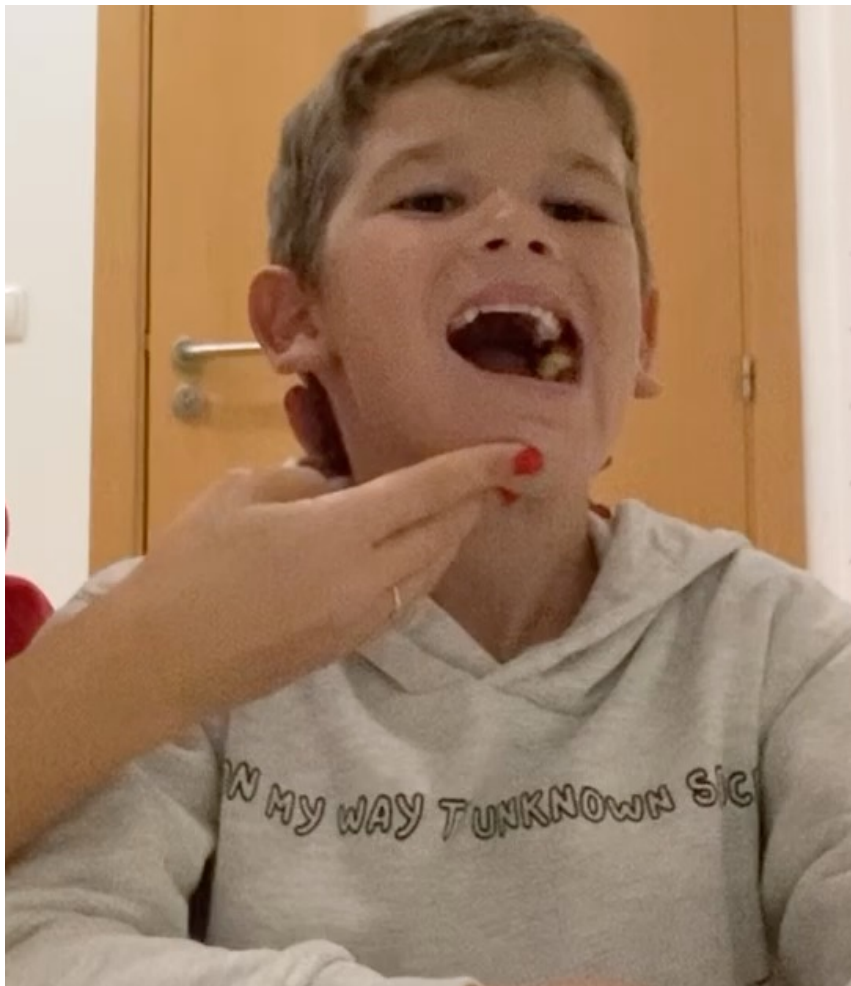## MASTIGAÇÃO



- » Em geral o **treino da mastigação** deverá ser inicialmente **unilateral**. Para que sintam mais facilmente a musculatura e os movimentos utilizados.
- » Ao conseguir o controlo básico da mastigação, deve **alternar o lado da mastigação** conforme a necessidade imposta pela textura do alimento.





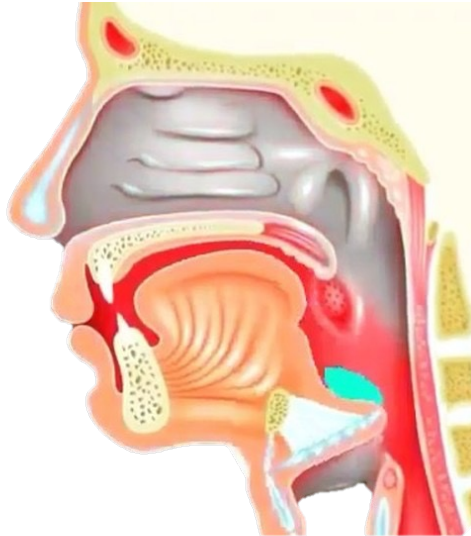


MASTIGAÇÃO

# MASTIGAÇÃO



## DEGLUTIÇÃO



**DEGLUTIÇÃO ATÍPICA ≠ ADAPTADA**



# CLINICAL CASE 1

---

---



# CLINICAL CASE 2

---

---






# CASO CLÍNICO 3

---

---



# CLINICAL CASES 4






# CASO CLÍNICO 5

---

---




# CLINICAL CASES 6





# CLINICAL CASES 7







# CASO CLÍNICO 8





# CASO CLÍNICO 9

---

---



# CLINICAL CASES 10

---

---



# CASO CLÍNICO 11

---

---



# CLINICAL CASE 12

---

---





# CLINICAL CASES 13

---

---



# CLINICAL CASES 14

---

---



# CLINICAL CASE 15

---

---

# OBRIGADA



[inesmariamendes@gmail.com](mailto:inesmariamendes@gmail.com)

