

# Cirurgia da articulação temporomandibular\*

## Temporomandibular joint surgery

Eduardo Grossmann<sup>1</sup>, Thiago Kreutz Grossmann<sup>2</sup>

\*Recebido do Centro de Dor e Deformidade Orofacial (CENDDOR). Porto Alegre, RS.

### RESUMO

**JUSTIFICATIVA E OBJETIVOS:** Realizar uma revisão a cerca das diferentes técnicas cirúrgicas empregadas nas disfunções da articulação temporomandibular (ATM), bem como das suas indicações.

**CONTEÚDO:** Estudos, ao longo desses últimos anos, têm tentado padronizar as diferentes técnicas cirúrgicas empregadas nas disfunções temporomandibulares (DTM), no intuito de definir quando e como empregá-las. Optam-se, primeiramente, por técnicas pouco invasivas como manipulação mandibular assistida com aumento de pressão hidrostática, artrocentese a procedimentos mais complexos como artroscopia e cirurgia aberta da ATM na tentativa de aliviar ou eliminar o quadro de dor e disfunção presentes.

**CONCLUSÃO:** A escolha quanto ao tratamento das DTM recai muito mais sobre a experiência e manuseio do profissional, do que estudos cientificamente controlados. O sucesso terapêutico aplicado à ATM depende, fundamentalmente, de um plano global de tratamento que envolve tanto terapêuticas conservadoras, clínicas, como cirúrgicas propriamente ditas. A cirurgia realizada de forma isolada dificilmente proporcionará um sucesso terapêutico. Cada procedimento deveria ter a sua indicação,

baseada em critérios bem definidos. No entanto, faltam, até o presente momento, estudos longitudinais e ensaios clínicos aleatórios que possam comparar a efetividade terapêutica de cada modalidade cirúrgica.

**Descritores:** Articulação temporomandibular, Disfunção temporomandibular, Tratamento cirúrgico.

### SUMMARY

**BACKGROUND AND OBJECTIVES:** To review the different surgical techniques used for temporomandibular joint (TMJ) dysfunctions, as well as their indications.

**CONTENTS:** Recent studies have tried to standardize different surgical techniques used for temporomandibular dysfunctions (TMD), to define when and how to use them. The first options are less invasive techniques, such as assisted mandibular handling with increased hydrostatic pressure, arthrocentesis, going to more complex procedures such as arthroscopy and open TMJ surgery in an attempt to relief or eliminate pain and dysfunction.

**CONCLUSION:** The choice of TMD treatment depends much more on professional experience and handling than on scientifically controlled studies. Therapeutic success of TMJ procedures fundamentally depends on a global treatment plan involving conservative and clinical therapies, in addition to surgeries. Surgery alone will hardly provide a therapeutic success. Each procedure should be indicated based on well-defined criteria. However, there are no longitudinal studies and randomized clinical trials comparing the therapeutic effectiveness of each surgical modality.

**Keywords:** Surgical treatment, Temporomandibular dysfunction, Temporomandibular joint.

### INTRODUÇÃO

A disfunção temporomandibular (DTM) pode envolver tanto a musculatura mastigatória, a articulação temporomandibular (ATM), ou ambas<sup>1-5</sup>. Nas duas situações os sinais e sintomas clínicos são muito similares, todavia as

1. Professor Associado; Doutor; Responsável pela Disciplina de Dor Craniofacial Aplicada à Odontologia da Universidade Federal do Rio Grande do Sul (UFRGS); Diretor do Centro de Dor e Deformidade Orofacial (CENDDOR). Porto Alegre, RS, Brasil.

2. Graduando em Medicina pela Universidade Federal de Ciências da Saúde de Porto Alegre (UFCSPA). Porto Alegre, RS, Brasil.

Endereço para correspondência:

Dr. Eduardo Grossmann  
Rua Coronel Corte Real, 513  
90630-080 Porto Alegre, RS.  
Fone: (51) 3331-4692  
E-mail: edugrmnn@terra.com.br

terapêuticas irão variar caso a caso, mesmo que se trate de uma mesma doença. O diagnóstico e o tratamento devem, por conseguinte, ser focados em uma abordagem baseada em evidências<sup>6</sup>. Na maioria dos casos deve-se implementar uma terapia conservadora de preferência minimamente invasiva e de caráter reversível por um período de aproximadamente três meses<sup>4,7</sup>. Caso o resultado seja desfavorável deve-se rever o diagnóstico e solicitar uma consultoria a outros colegas da área da saúde, quanto a possíveis comorbidades, ou diagnóstico errôneo. O ideal é que o paciente com DTM seja avaliado e tratado multi ou interdisciplinarmente. Isso possibilita ganhos para ambos; profissionais e pacientes.

As cirurgias da ATM são procedimentos de exceção e não de eleição. São complexos e envolvem grande potencial de complicações, principalmente no que tange a inervação local e nervo facial (Figura 1).

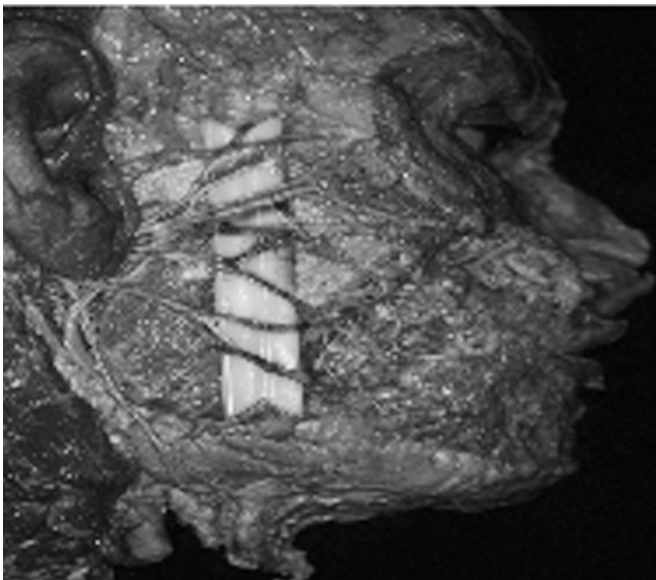


Figura 1 – Nervo facial e seus diferentes ramos.

O procedimento cirúrgico deve ser evitado nos casos de pacientes assintomáticos, com depressão, com bruxismo noturno de difícil controle, em paciente com processo legal em andamento<sup>8</sup>, onde não se consiga restabelecer um controle adequado dos fatores musculares<sup>1</sup> e realizado por razões preventivas.

Para tanto, no intuito de encontrar estudos apropriados e relevantes dessa revisão, os seguintes descritores foram combinados: cirurgia da ATM, manipulação mandibular assistida com aumento de pressão hidrostática, artrocentese da ATM, viscosuplementação da ATM, discoplexia, subluxação, des-

locamento, *arthrocentesis arthroscopy, arthrotomy, diskectomy, temporomandibular joint replacement, TMJ treatment*. Nessa estratégia de busca foram empregadas as seguintes bases de dados: LILACS, Medline e Pubmed no período de 1990 a 2011, suplementada por pesquisa manual em revistas e capítulos de livros. Essa pesquisa foi limitada a estudos em humanos escritos nas linguagens em português e em inglês. O objetivo desse estudo foi rever as diferentes técnicas cirúrgicas empregadas nas disfunções da ATM, bem como as suas indicações.

## MODALIDADES TERAPÊUTICAS EMPREGADAS NA CIRURGIA DA ATM

A cirurgia da ATM pode incluir as seguintes modalidades terapêuticas: manipulação mandibular assistida com aumento de pressão hidrostática (MMAAPH)<sup>9</sup>, artrocentese<sup>9-13</sup>, artroscopia<sup>4,6,8,14-16</sup> e artrotomia<sup>5,6,17</sup>. Essa última pode ser subdividida em ancoragem do disco, reposicionamento discal, discectomia com ou sem interposição de material, tuberculotomia, condilectomia com enxerto, ou substituição total articular<sup>6,16,17</sup>.

### Manipulação mandibular assistida com aumento de pressão hidrostática<sup>12</sup>

Pode ser empregada nos casos de deslocamento do disco com ou sem redução em fase aguda (com aderência à fossa, ou a vertente anterior do tubérculo articular), no qual a dor é a principal queixa (Figuras 2 e 3). Pode estar associada a ruído articular, limitação da abertura bucal e/ou do movimento lateral, medial ou protrusivo da mandíbula. Essa técnica emprega uma agulha (Figura 4) introduzida geralmente no compartimento supra discal que deposita sob pressão solução fisiológica, anestésico local ou hialuronato de sódio. Essa última substância é um sal do ácido hialurônico purificado, no qual a dose recomendada é cerca de 0,7 mL (denomina-se de viscosuplementação). Esse procedimento pode liberar aderências (Figuras 5 e 6) e diluir substâncias algogênicas locais. O diagnóstico diferencial e as estratégias clínicas são as partes mais importantes para um tratamento bem sucedido. No caso de dúvidas, ou em se tratando de pesquisa clínica, podem-se empregar técnicas de imagem como tomografia computadorizada, artrografia e ressonância nuclear magnética<sup>4,6,18,19</sup>.

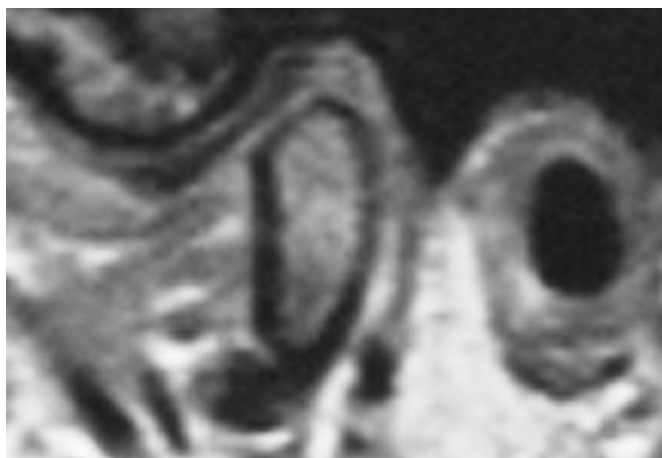


Figura 2 - Ressonância nuclear magnética plano sagital oblíquo, boca fechada, à esquerda, no qual se observa o disco articular bem posicionado

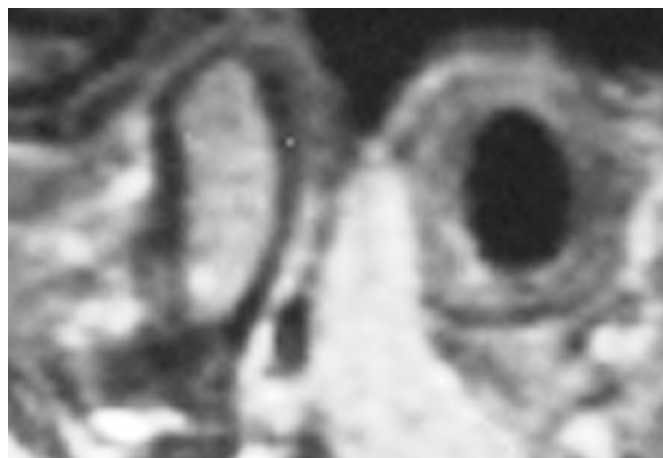


Figura 5 - Ressonância nuclear magnética, plano sagital oblíquo, boca fechada, à esquerda, após a infiltração no qual se observa que o disco articular continua bem posicionado.

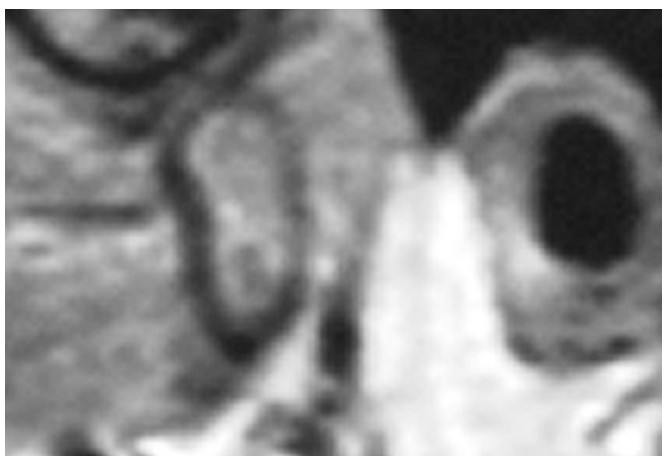


Figura 3 - Ressonância nuclear magnética, plano sagital oblíquo, boca aberta, à esquerda, inicial, no qual se observa que o disco articular está fixado à vertente posterior (aderência) do tubérculo articular.

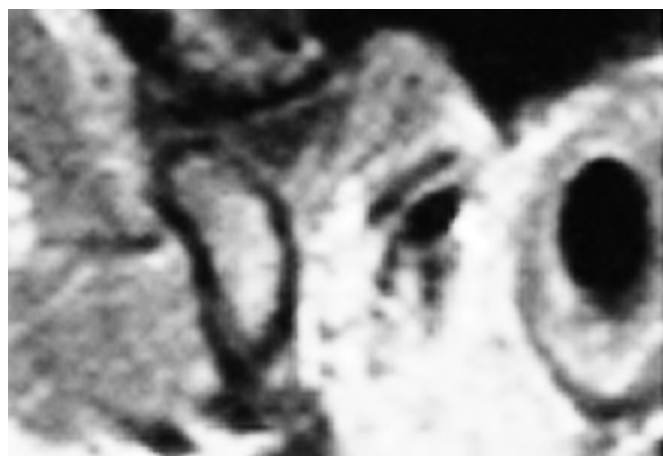

Figura 6 - Ressonância nuclear magnética, plano sagital oblíquo, boca aberta, à esquerda, final, no qual se observa que houve a normalização do movimento do complexo cabeça-disco pela liberação de aderência discal.

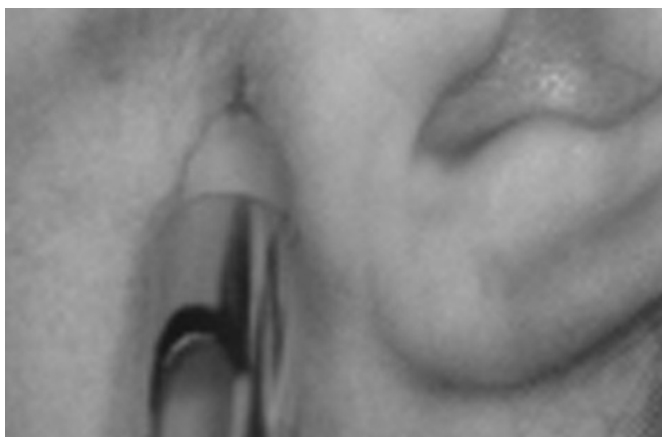

Figura 4 - Infiltração de solução fisiológica no compartimento superior sob pressão na ATM esquerda.

### Artrocentese

Apresenta as mesmas indicações que a manipulação mandibular assistida com aumento de pressão hidrostática (MMAAPH), porém tem uma grande vantagem e pode ser empregada tanto em casos agudos como crônicos. Tal técnica utiliza uma agulha ou cateter<sup>20-23</sup>, duas agulhas<sup>24-29</sup> ou mais agulhas, inseridas de forma transcutânea, podendo haver somente uma agulha de entrada, ou uma de entrada e outra(s) de saída. Tradicionalmente, emprega-se duas agulhas introduzidas, preferencialmente, no compartimento supra discal no qual circula uma substância biocompatível como solução fisiológica, anestésico local, solução de Ringer com lactato, opioides e hialuronato de sódio. O objetivo de tal terapêutica é produzir uma lava-

gem articular, diluir substâncias algôgenicas locais, restabelecer a normopressão intra-articular e avaliar quais as substâncias estão presentes no fluido sinovial<sup>21-27</sup>. Uma nova abordagem de artrocentese sob alta pressão foi publicada recentemente<sup>30</sup>. Tal técnica aumentaria a pressão hidráulica no compartimento superior, podendo alargá-lo, inclusive liberando adesões no caso de deslocamento do disco sem redução crônico (Figuras 7 e 8).

A artrocentese é uma técnica simples e de fácil execução, podendo ser realizada sob anestesia local, com ou sem sedação, de baixo custo, replicável, pouco invasiva, de baixa morbidade com excelentes resultados<sup>6,8-13,17,23-28,31-34</sup>.

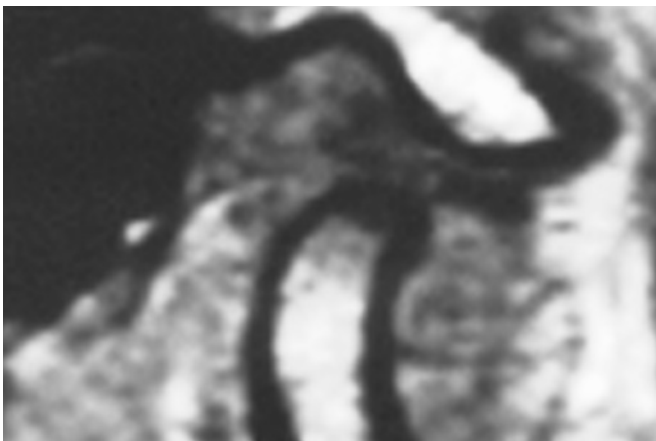


Figura 7 - Deslocamento anterior do disco sem redução visualizado através da ressonância nuclear magnética em plano sagital oblíquo, boca aberta à direita.

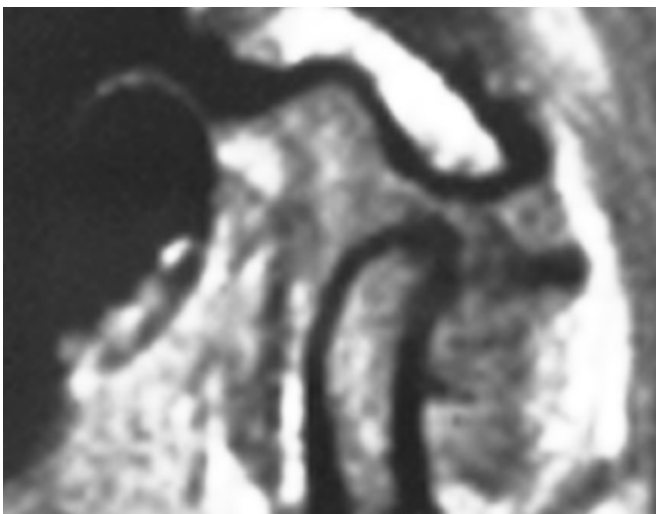


Figura 8 - Ressonância nuclear magnética, em plano sagital oblíquo, boca aberta à direita, que após a artrocentese, o disco se deslocou para uma posição mais anterior.

### Artroscopia

É uma técnica mais invasiva do que a artrocentese tendo as mesmas indicações. Essa é realizada sob anestesia geral envolvendo cânulas, trocateres, um artroscópio de diminuta dimensão conectado a um sistema de câmeras que projeta a imagem maximizada em um monitor. Pode-se promover a lise de aderências, ou adesões a lavagem e a manipulação do complexo cabeça e disco articular. Pode-se também realizar quando é necessária a miotomia, principalmente, da cabeça superior do músculo pterigóideo lateral em relação à banda anterior do disco articular, remoção de material para biópsia, de espículas ósseas, colocação de agentes esclerosantes, entre outras. Há ainda a possibilidade, através de uma pequena incisão junto à região pré-auricular, de se realizar o reposicionamento para posterior do disco e sua estabilização. As grandes desvantagens de tal técnica são: treinamento prévio em serviço especializado, disponibilidade em nível hospitalar de material e instrumental adequados, um espaço diminuto para o procedimento cirúrgico propriamente dito, possibilidade de lesão nervosa, principalmente do facial, perfuração da orelha média, ou interna, fístula salivar e lesão de grande vaso como da artéria maxilar. As vantagens de tal técnica cirúrgica são: a inexistência de cicatriz, ou uma cicatriz diminuta, a visualização do campo operatório quando comparado à artrocentese e menor tempo de internação, com melhor recuperação do paciente no pós-operatório, quando comparada à artrotomia<sup>4,13-17,24,35</sup>.

### Ancoragem do disco

É outra técnica cirúrgica, onde se realiza uma perfuração na porção póstero-lateral da cabeça da mandíbula, fixando nessa uma âncora, que servirá de apoio para que se realize a fixação do disco à mesma<sup>36</sup>. Podem-se empregar ao invés da âncora, parafusos reabsorvíveis com a mesma finalidade. As indicações são nos casos de deslocamento do disco sem redução, onde as terapias conservadoras clínicas, ou as cirúrgicas, pouco invasivas, (artrocentese, manipulação mandibular assistida com aumento de pressão hidrostática) tenham falhado, assim como nos casos de deslocamento da cabeça da mandíbula. Empregam-se também nos casos de osteoartrite primária, ou secundária. As maiores desvantagens de tal técnica são a possibilidade do disco estar muito alterado dimensionalmente, fraturado, e/ou perfurado, ou em médio prazo ocorrer o desgarramento do disco da cabeça mandibular. Nessa última situação, pode ser necessário reintervir, colocando uma segunda âncora.

### Reposicionamento discal

O reposicionamento do disco da ATM está indicado nos casos de leve interferência mecânica da função articular. Quando o disco está intacto, embora fora de posição, o mesmo pode ser reposicionado com sutura, sem tensão, tendo-se o cuidado de remover o excesso de tecido junto à porção posterior do mesmo. Uma plastia óssea da fossa e/ou do tubérculo articular pode(m) ser necessário(s) nos casos de doença degenerativa, ou quando o complexo cabeça mandibular, fossa e disco, no ato transoperatório, apresenta algum ruído articular ou contatos grosseiros. Finalizada essa etapa lava-se o espaço articular e procede-se o fechamento por planos. No pós-operatório, o paciente pode experimentar dor, edema facial, limitação da abertura da boca e uma mudança na oclusão na região de molares ipsilateral do lado operado (leve mordida aberta) que desaparece no período de 15 a 20 dias. Há casos em que o paciente pode ter dificuldade de fechamento total do globo ocular, assim como de enrugar a fronte. Isso pode perdurar de 30 a 90 dias.

A fisioterapia deve ser iniciada tão logo o paciente esteja desperto a fim de evitar a formação de aderências e adesões. Tal técnica cirúrgica tem mostrado um sucesso de 80% a 95% dos casos, embora nem sempre o disco se mantenha reposicionado<sup>17</sup>. A normalização da função é mais importante do que a correção da anatomia para o desaparecimento dos sinais e sintomas de uma DTM<sup>37</sup>.

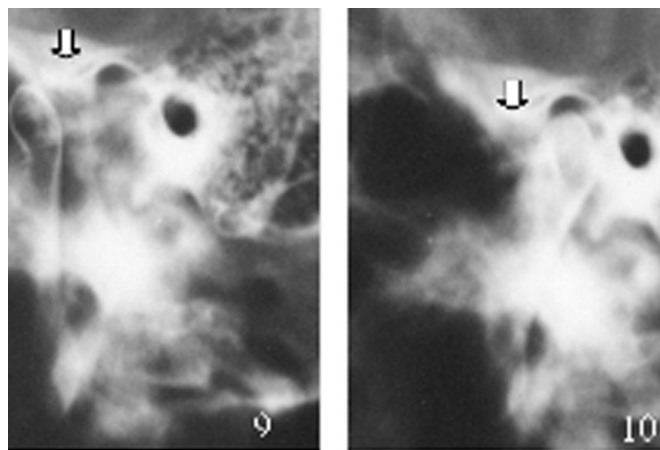
### Dissectomia

É um procedimento cirúrgico que visa a completa remoção do disco, assim como seus elementos de fixação-ligamentos. Indica-se nos casos de neoplasias benignas, malignas em casos avançados de deterioração, ou fratura do disco. Após a remoção do disco é recomendável empregar enxertos autógenos a base de fâscia temporal, cartilagem da orelha, músculo temporal, derme e tecido adiposo retirado da parte interna da coxa, ou abdômen<sup>4,6,35</sup>.

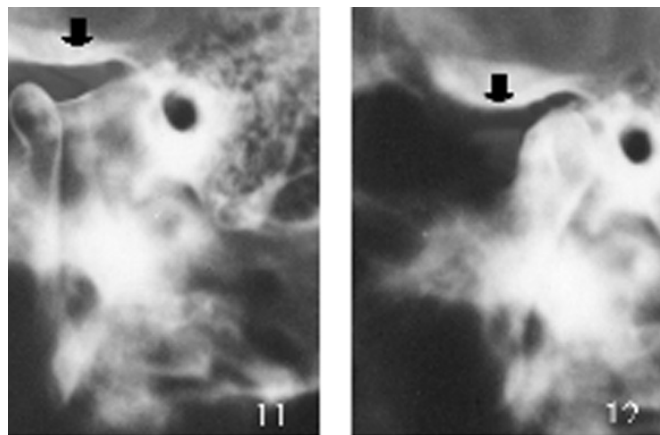
### Tuberculectomia

Tal técnica é indicada nos casos de subluxação com quadro de dor associada, ou deslocamento da cabeça da mandíbula (luxação) de repetição no qual o tratamento clínico produziu pouca ou nenhuma resposta adequada. É um procedimento que objetiva a remoção, ou redução do tubérculo articular, no qual se procura alterá-lo no sentido latero-medial, propiciando uma superfície plana e suave. Com isso, evita-se o travamento da cabeça da mandíbula junto à vertente anterior desse tubérculo<sup>4,6</sup> (Figuras 9,10,11 e 12). Tal procedimento cirúrgico parece ser o de mais fácil execução, com menor tempo cirúrgico, apresentando um

resultado imediato no pós-operatório, sem que haja restrição alimentar, com menor grau de morbidade, permitindo um movimento adequado do complexo cabeça-disco articular. Pode-se, também, ao invés de eliminar o tubérculo articular, criar uma barreira biomecânica à movimentação da cabeça da mandíbula. Tal técnica pode ser realizada colocando-se um pino metálico (implante osteointegrado), enxerto ósseo, uma miniplaca fixada por parafusos junto ao tubérculo articular, ou ainda realizar uma fratura em galho verde do arco zigomático<sup>4-6,38,39</sup>.



Figuras 9 e 10 - Imagens radiográficas da boca fechada e principalmente da boca aberta inicial com deslocamento (luxação) crônico da cabeça mandibular (setas brancas).



Figuras 11 e 12 - Após a remoção do tubérculo articular, tuberculectomia, nota-se o movimento normal sem travamento do complexo cabeça-disco articular (setas pretas).

### Condilectomia

Trata-se de uma técnica cirúrgica que envolve a remoção completa da cabeça da mandíbula por acesso extrabucal (pré-auricular e/ou submandibular, ou pós-auricular).

Pode ser realizada por acesso intrabucal por meio de vídeo, com a remoção no mesmo ato cirúrgico do processo coronoide da mandíbula. Tal técnica é indicada nos casos de neoplasias malignas, ou benignas como anquilose óssea (Figura 13), anquilose fibrosa (Figuras 14 e 15), hiperplasia do processo condilar, doenças degenerativas em evolução. É importante interpor entre o remanescente mandibular e a fossa uma fina lâmina de silicone, fásia temporal, músculo temporal, ou empregar enxertos ósseos condrocostal, fibula e próteses metálicas articulares. O objetivo maior é tentar evitar a neoformação óssea e, conseqüentemente, a recidiva do caso. Independentemente da técnica empregada, é importante instituir um programa de fisioterapia diário por um período não inferior a seis meses<sup>4,6,17</sup>.

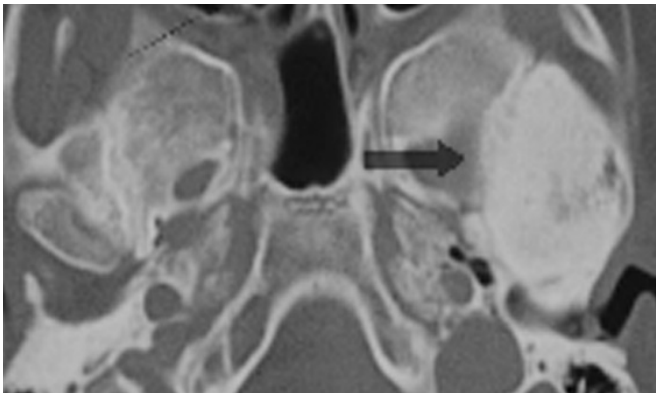
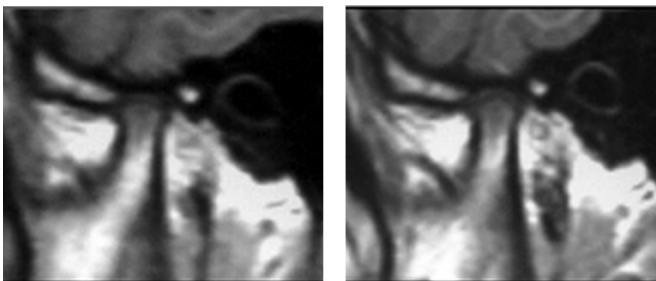


Figura 13 - Anquilose óssea visualizada em exame tomográfico em plano axial da ATM esquerda (seta).



Figuras 14 e 15 – Anquilose fibrosa visualizada através de ressonância nuclear magnética, em plano sagital oblíquo, boca fechada e aberta, à direita. Não se consegue observar o espaço interarticular, mantendo-se imóvel a cabeça da mandíbula no interior da fossa mandibular.

Reston e Turkelson<sup>40</sup> avaliaram, por meio de estudos de metanálise, o tratamento cirúrgico para as disfunções da ATM. Os critérios de inclusão utilizados foram: pelo menos 10 pacientes deveriam participar do estudo; os pacientes deveriam ter sido diagnosticados com deslocamento

de o disco articular com redução, sem redução e doença articular degenerativa e terem se submetido à pelo menos uma das seguintes técnicas: artrocentese; artroscopia; discectomia sem substituição por outro tipo de material e reparo/reposição do disco articular.

Setenta e seis estudos atenderam aos critérios de inclusão descritos, sendo que desses, 54 foram excluídos sistematicamente por fraca qualidade do estudo, tais como: curto período de acompanhamento longitudinal; inclusão de pacientes sem o tratamento conservador prévio; ausência de um programa de autocuidados. Apenas 22 estudos preencheram os critérios exigidos, perfazendo um total de 30 grupos de pacientes. As conclusões dessa metanálise são: a- tratamentos cirúrgicos parecem prover algum benefício para pacientes refratários às terapias não cirúrgicas; b- dever-se-ia proceder com cautela quando na indicação de cirurgia para pacientes com distúrbios internos da ATM; c- apesar da impressão clínica de que a artrocentese e artroscopia poderiam ser benéficas para pacientes com deslocamento sem redução, ainda não há estudos aleatórios controlados que confirmem a eficácia desses procedimentos e especialmente os escolhidos para uso no tratamento de clique da ATM, travamento (deslocamento do disco sem redução) e doença articular degenerativa; d- há necessidade de estudos aleatórios utilizando grupos placebos controlados, que possam realmente demonstrar sua eficácia; e- nenhuma metanálise ou qualquer outro estudo mostrou de forma conclusiva que procedimentos cirúrgicos usados para tratar desordens do disco articular da ATM são efetivos.

## CONSIDERAÇÕES FINAIS

É improvável que uma única técnica cirúrgica produza excelentes resultados se considerarmos a gama de doenças que acometem a ATM. O sucesso terapêutico está baseado em um correto diagnóstico, na experiência do profissional e na(s) técnica(s) cirúrgica(s) empregada(s). Deve-se esgotar primeiramente toda e qualquer terapia clínica, quando essa puder ser indicada. Se o resultado terapêutico conservador for desfavorável, podem-se empregar tratamentos invasivos de menor complexidade, como manipulação mandibular assistida com aumento de pressão hidrostática, artrocentese, evoluindo para os de maior complexidade como artroscopia, ancoragem do disco, tuberculotomia, reposicionamento discal, discectomia e condilectomia.

A cirurgia realizada de forma isolada dificilmente proporcionará um sucesso terapêutico. Cada procedimento deverá ter a sua indicação, baseada em critérios bem defi-

nidos. No entanto, faltam, até o presente momento, estudos longitudinais e ensaios clínicos aleatórios que possam comparar a efetividade terapêutica de cada modalidade cirúrgica.

## REFERÊNCIAS

- Grossmann E. O papel do cirurgião – dentista na clínica de dor. In: Castro AB, (editor). A clínica de dor-organização, funcionamento e bases científicas. Curitiba: Maio; 2003. p. 326.
- Okeson JP. Dores bucofaciais de Bell, tratamento clínico da dor bucofacial. 6ª ed. São Paulo: Quintessence; 2006. p. 567.
- Okeson JP. Tratamento das desordens temporomandibulares e oclusão. São Paulo: Artes Médicas; 2000. p.119-367.
- Perter RA, Gross SG. Tratamento clínico das disfunções temporomandibulares e da dor orofacial. São Paulo: Quintessence; 2005. p. 254-72.
- Puelacher WC, Waldhart E. Miniplate eminoplasty: a new surgical treatment for TMJ- dislocation. J Craniomaxillofac Surg 1993;21(4):176-8.
- Laskin, DM, Greene, CS, Hylander W L. Temporomandibular disorders an evidence-based approach to diagnosis and treatment. Chicago: Quintessence; 2006. p. 548.
- Okeson JP. Orofacial pain Guidelines for assessment, diagnosis, and management. The American academy of orofacial pain. Carol Stream Illinois: Quintessence; 1996. p. 287.
- de Leeuw R. Dor orofacial, guia de avaliação, diagnóstico e tratamento. São Paulo: Quintessence; 2010. p. 315.
- Grossmann E, Collares MVM. Minimally invasive therapy in the treatment of disk displacement without reduction: mandibular manipulation assisted by increased hydraulic pressure. Braz J Craniomaxillofac Surg 2001;4(1):22-8.
- Al-Belasy FA, Dolwick MF. Arthrocentesis for the treatment of temporomandibular joint closed lock: a review article. Int J Oral Maxillof Surg 2007;36(9):773-82.
- Dimitroulis G, Dolwick MF, Martinez A. Temporomandibular joint arthrocentesis and lavage for the treatment of closed lock: a follow-up study. Br J Oral Maxillofac Surg 1995;33(1):23-7.
- Emshoff R, Gerhard S, Ennemoser T, et al. Magnetic resonance imaging findings of internal derangement, osteoarthritis, effusion, and bone marrow edema before and after performance of arthrocentesis and hydraulic distension of the temporomandibular joint. Oral Surg Oral Med Oral Pathol Oral Radiol Endod 2006;101(6):784-90.
- Grossmann E, Collares MVM. Arthrocentesis and lavage in the treatment of articular disk displacement without reduction. Braz J Craniomaxillofac Surg 2000;3(1):27-31.
- Davis CL, Kaminishi RM, Marshall MW. Arthroscopic surgery for treatment of closed lock. J Oral Maxillofac Surg 1991;49(7):704-7.
- Kaneyama K, Segami N, Sato J, et al. Outcomes of 152 temporomandibular joints following arthroscopic antero-lateral capsular release by holmium: YAG laser or electrocautery. Oral Surg Oral Med Oral Pathol Oral Radiol Endod 2004;97(5):546-52.
- Israel HA, Behrman DA, Friedman JM, et al. Rationale for early versus late intervention with arthroscopy for treatment of Inflammatory/degenerative temporomandibular joint disorders. J Oral Maxillofac Surg 2010;68(11):2661-7.
- Dolwick MF. Temporomandibular joint surgery for internal derangement. Dent Clin North Am 2007;51(1):195-208.
- Kurita H, Uehara S, Yokochi M, et al. A long-term follow-up study of radiographically evident degenerative changes in the temporomandibular joint with different conditions of disk displacement. Int J Oral Maxillofac Surg 2006;35(1):49-54.
- Whyte AM, McNamara D, Rosenberg I, et al. Magnetic resonance imaging in the evaluation of temporomandibular joint disc displacement--a review of 144 cases. Int J Oral Maxillofac Surg 2006;35(8):696-703.
- Alkan A, Bas B. The use of double-needle canula method for temporomandibular joint arthrocentesis: clinical report. Eur J Dent 2007;1(3):179-82.
- Guarda-Nardini L, Manfredini D, Ferronato G. Arthrocentesis of the temporomandibular joint: a proposal for a single-needle technique Oral Surg Oral Med Oral Pathol Oral Radiol Endod 2008;106(4):483-6.
- Rahal A, Poirier J, Ahmarani C. Single-puncture arthrocentesis--introducing a new technique and a novel device. J Oral Maxillofac Surg 2009;67(8):1771-3.
- Nitzan DW, Dolwick MF, Martinez GA. Temporomandibular joint arthrocentesis: a simplified treatment for severe, limited mouth opening. J Oral Maxillofac Surg 1991;49(11):1163-70.
- Murakami K, Hosaka H, Moriya Y, et al. Short-term treatment outcome study for the management of temporomandibular joint of closed lock. A comparison of arthrocentesis to nonsurgical therapy and arthroscopy lysis and lavage. Oral Surg Oral Med Oral Pathol 1995;80(3):253-7.
- Hosaka H, Murakami K, Goto K, et al. Outcome of arthrocentesis for temporomandibular joint with closed lock at 3 years follow up. Oral Surg Oral Med Oral Pathol Radiol Endod 1996;82(5):501-4.
- Nitzan DW, Samson B, Better H. Long-term outcome of arthrocentesis for sudden-onset, persistent, severe closed lock of the temporomandibular joint. J Oral Maxillofac Surg 1997;55(2):151-8.

27. Carvajal WA, Laskin DM. Long-term evaluation of arthrocentesis for the treatment of internal derangements of the temporomandibular joint *J Oral Maxillofac Surg* 2000;58(8):852-7.
  28. Nitzan DW, Price A. The use of arthrocentesis for the treatment of osteoarthritic temporomandibular joint. *J Oral Maxillofac Surg* 2001;59(10):1154-60.
  29. Alpaslan GH, Alpaslan C. Efficacy of temporomandibular joint arthrocentesis with and without injection of sodium hyaluronate in treatment of internal derangements. *J Oral Maxillofac Surg* 2001;59(6):613-9.
  30. Alkan A, Kilic E. A new approach to arthrocentesis of the temporomandibular joint. *Int J Oral Maxillofac Surg* 2009;38(1):85-6.
  31. Emshoff R, Rudisch A, Bösch R, et al. Effect of arthrocentesis and hydraulic distension on the temporomandibular joint disk position. *Oral Surg Oral Med Oral Pathol Oral Radiol Endod* 2000;89(3):271-7.
  32. Ethunandan M, Wilson AW. Temporomandibular joint arthrocentesis - more questions than answers? *J Oral Maxillofac Surg* 2006;64(6):952-5.
  33. Aktas I, Yalcin S, Sencer S. Prognostic indicators of the outcome of arthrocentesis with and without sodium hyaluronate injection for the treatment of disc displacement without reduction: a magnetic resonance imaging study. *Int J Oral Maxillofac Surg* 2010;39(11):1080-5.
  34. Nishimura M, Segami N, Kaneyama K, et al. Prognostic factors in arthrocentesis of the temporomandibular joint: evaluation of 100 patients with internal derangement. *J Oral Maxillofac Surg* 2001;59(8):874-8.
  35. McCain JP, Sanders B, Koslin MG, et al. Temporomandibular joint arthroscopy: a 6-year multicenter retrospective study of 4,831 joints. *J Oral Maxillofac Surg* 1992;50(9):926-30.
  36. Mehra P, Wolford LM. The Mitek mini anchor for TMJ disc repositioning: surgical technique and results. *Int J Oral Maxillofac Surg* 2001;30(6):497-503.
  37. Grossmann E, Brito JHM. Uso de placa de reposicionamento mandibular modificada no tratamento de luxação anterior de disco articular: avaliação clínica e por ressonância magnética nuclear. *Rev Odonto Ciênc* 1996;11(21):93-114.
  38. Grossmann E. Luxação aguda da articulação temporomandibular em paciente portador da síndrome da imunodeficiência adquirida. *Revista Simbidor* 2001;2(2):97-100.
  39. Gutierrez LMO, Grossmann TK, Grossmann E. Deslocamento anterior da cabeça da mandíbula: diagnóstico e tratamento. *Rev Dor* 2011;12(1):46-52.
  40. Reston JT, Turkelson CM. Meta-analysis of surgical treatments for temporomandibular articular disorders. *J Oral Maxillofac Surg* 2003;61(1):3-12.
- Apresentado em 12 de fevereiro de 2011.  
Aceito para publicação em 24 de maio de 2011.