

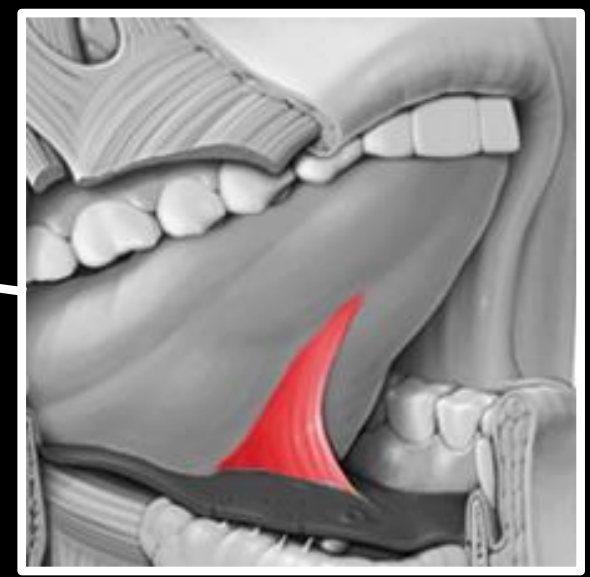
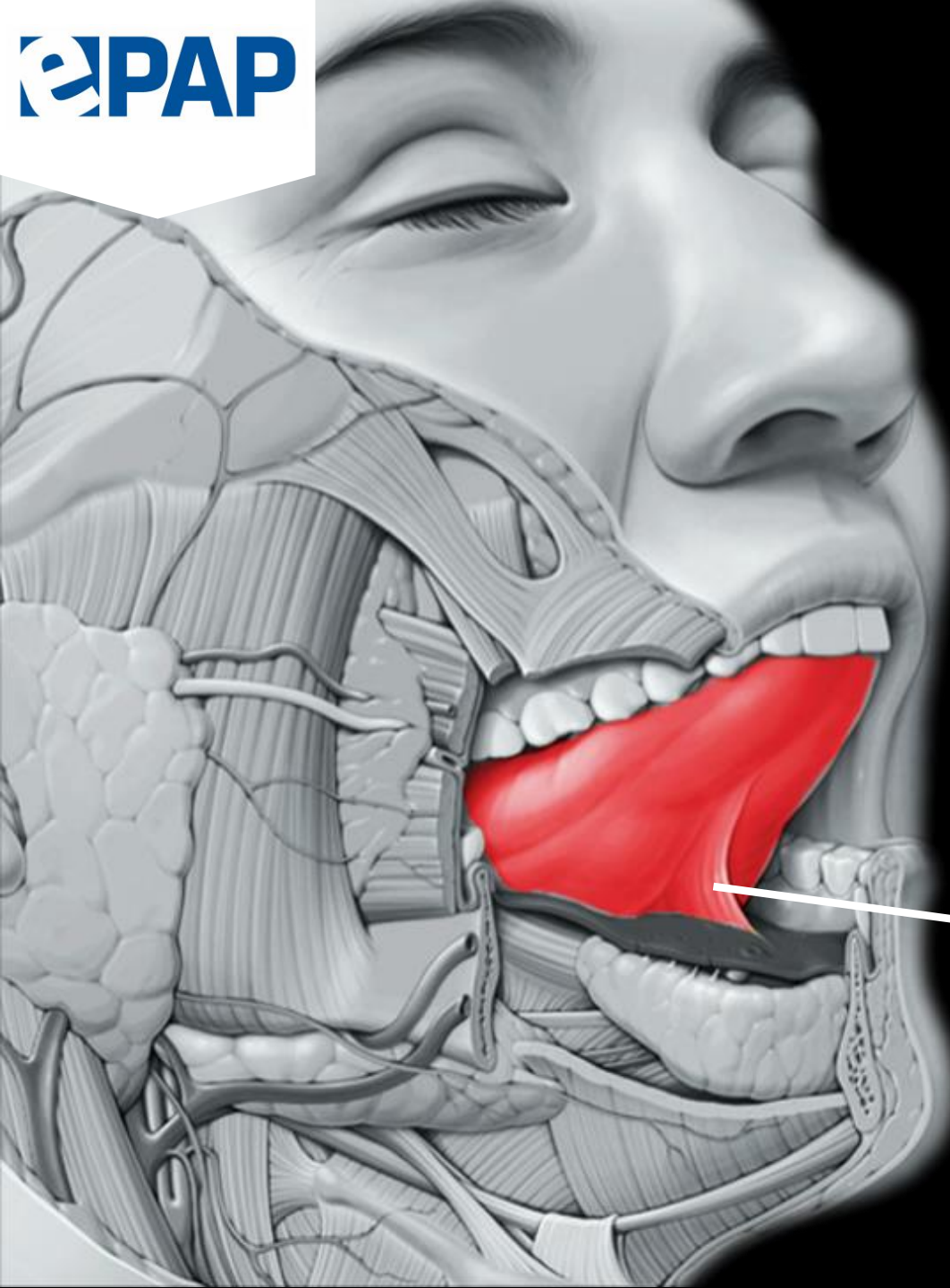


Sejam Bem Vindos!

10ª parte

FRÊNULO LINGUAL

Avaliação e condutas





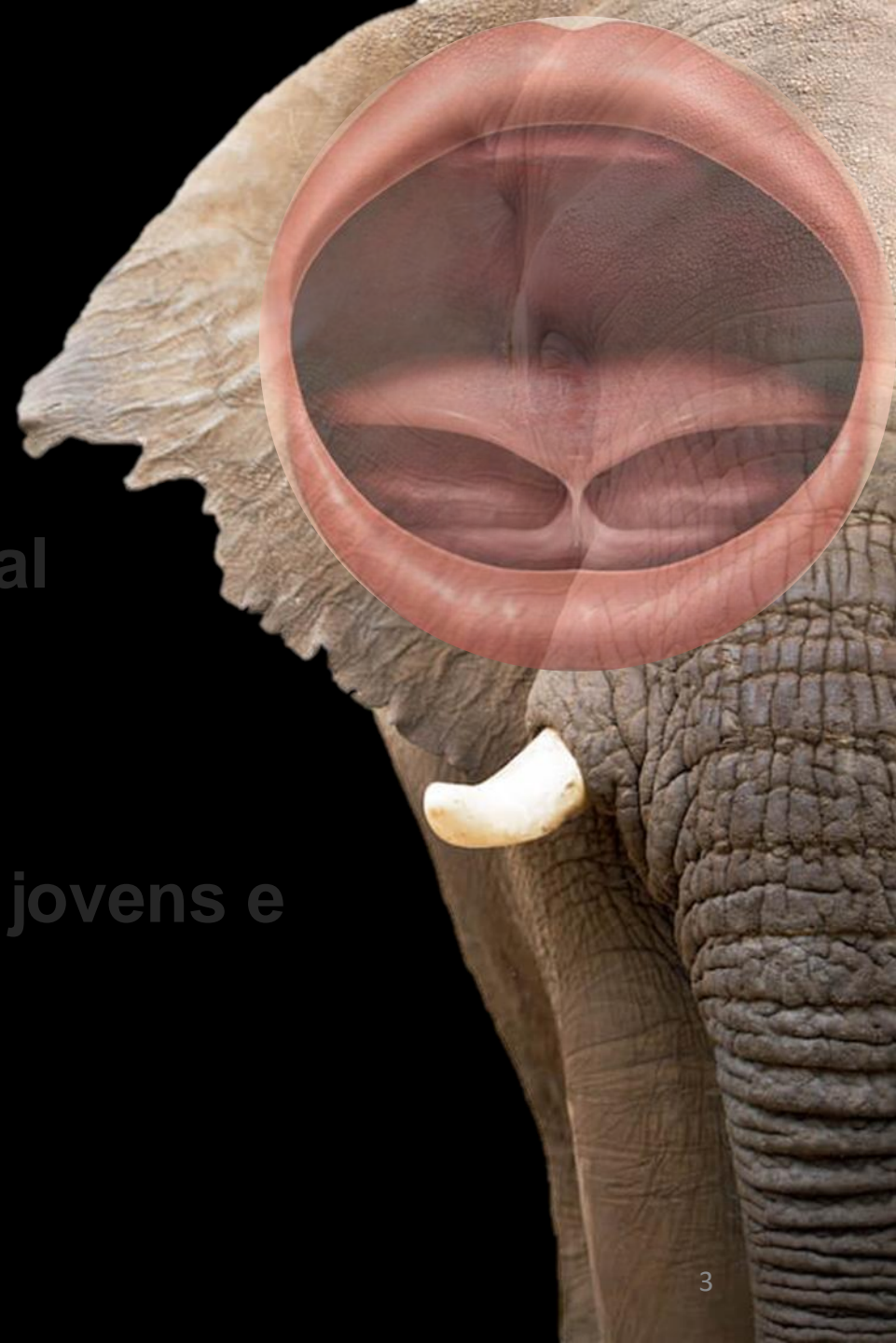TODOS OS DIREITOS RESERVADOS

Todo o conteúdo desta aula, seja ele textual, gráfico ou de mídia digital constituem propriedade intelectual de Roberta Martinelli, exceto onde indicado em contrário.

- Não é permitido a reprodução total ou parcial desse conteúdo.
- Não é permitido fotografar e/ou filmar os slides.

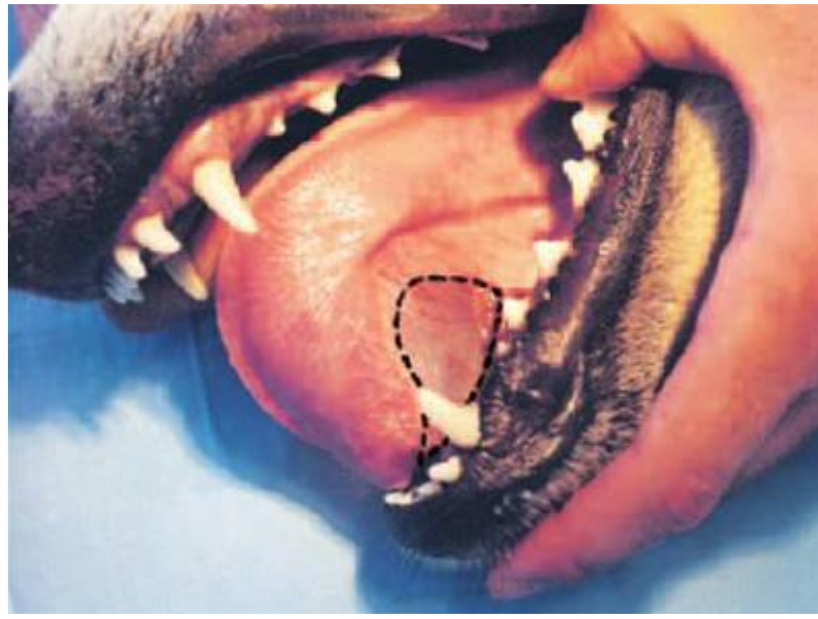
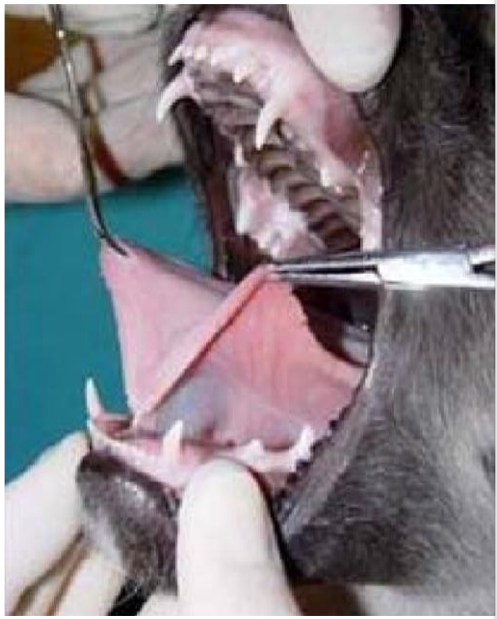CONTEÚDO

- Anatomofisiologia da língua
- Importância da avaliação do frênulo lingual
- Avaliação do frênulo lingual em bebês
- Avaliação do frênulo lingual em crianças, jovens e adultos
- **Cirurgias e resultados**





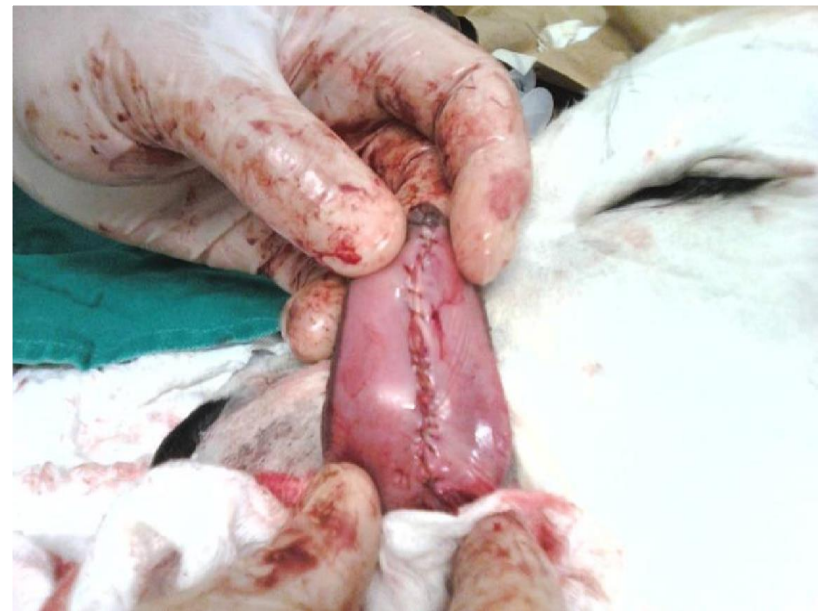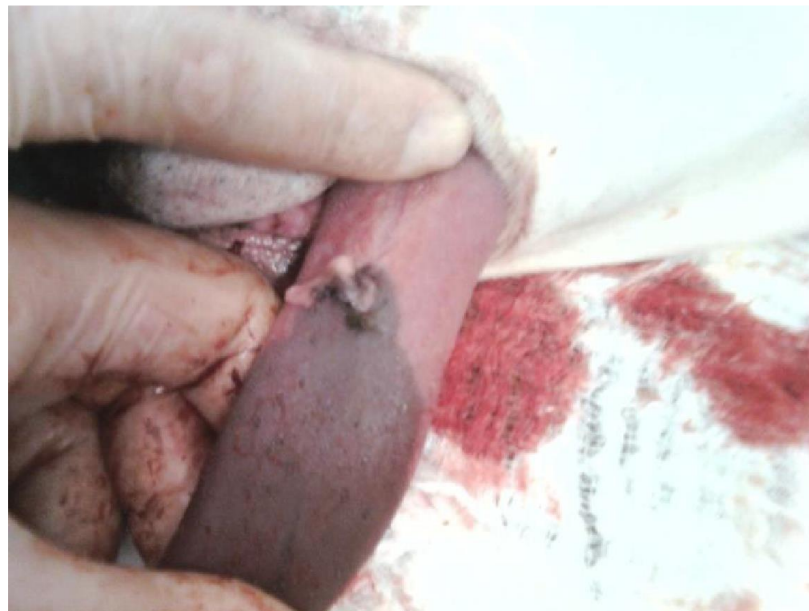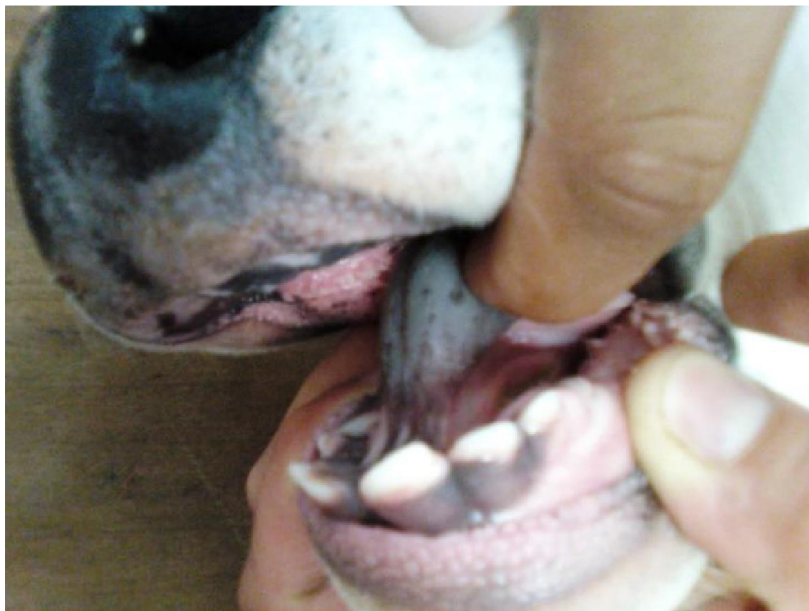
Nos cachorros com anquiloglossia...



**A CIRURGIA É REALIZADA SEM QUALQUER CONTROVÉRSIA!!!!
E A MELHORA RELATADA É IMEDIATA!!**

(Koçkaya et al., 2019; Alkan et al., 2013; Doga et al., 2003; Karahan et al., 2009)

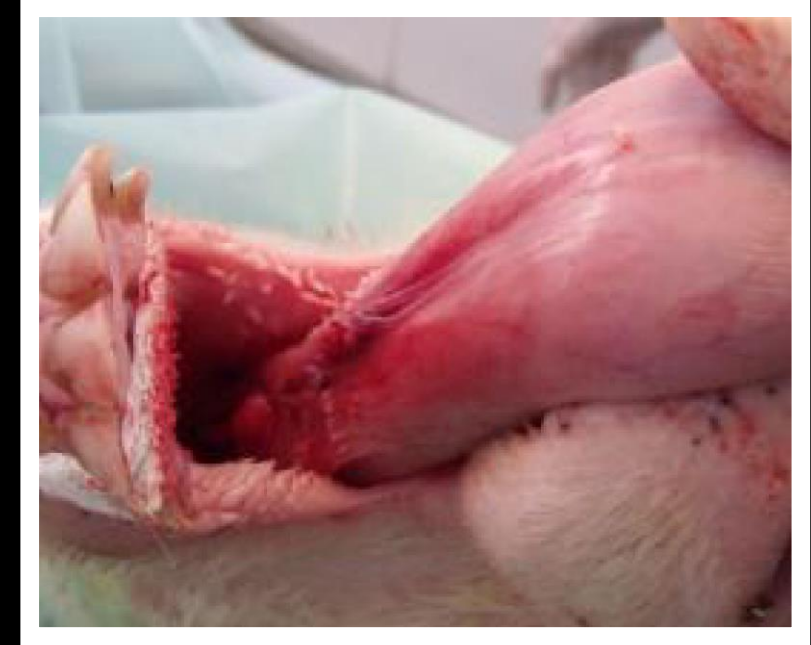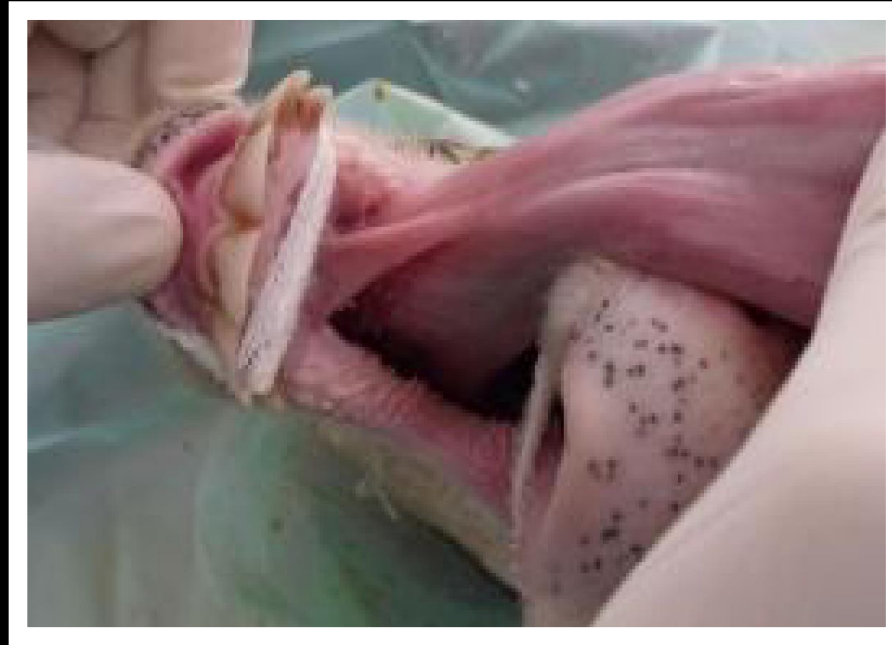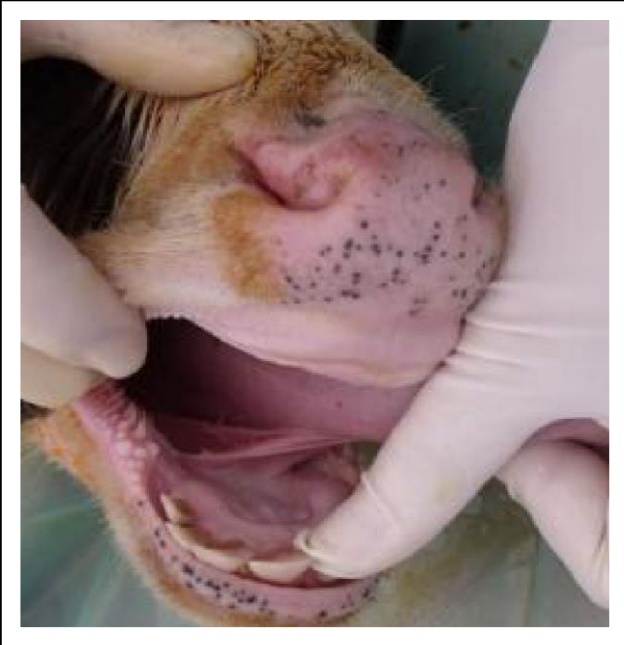Nos bezerros com anquiloglossia...



**A CIRURGIA É REALIZADA SEM QUALQUER CONTROVÉRSIA!!!!
E A MELHORA RELATADA É IMEDIATA!!**

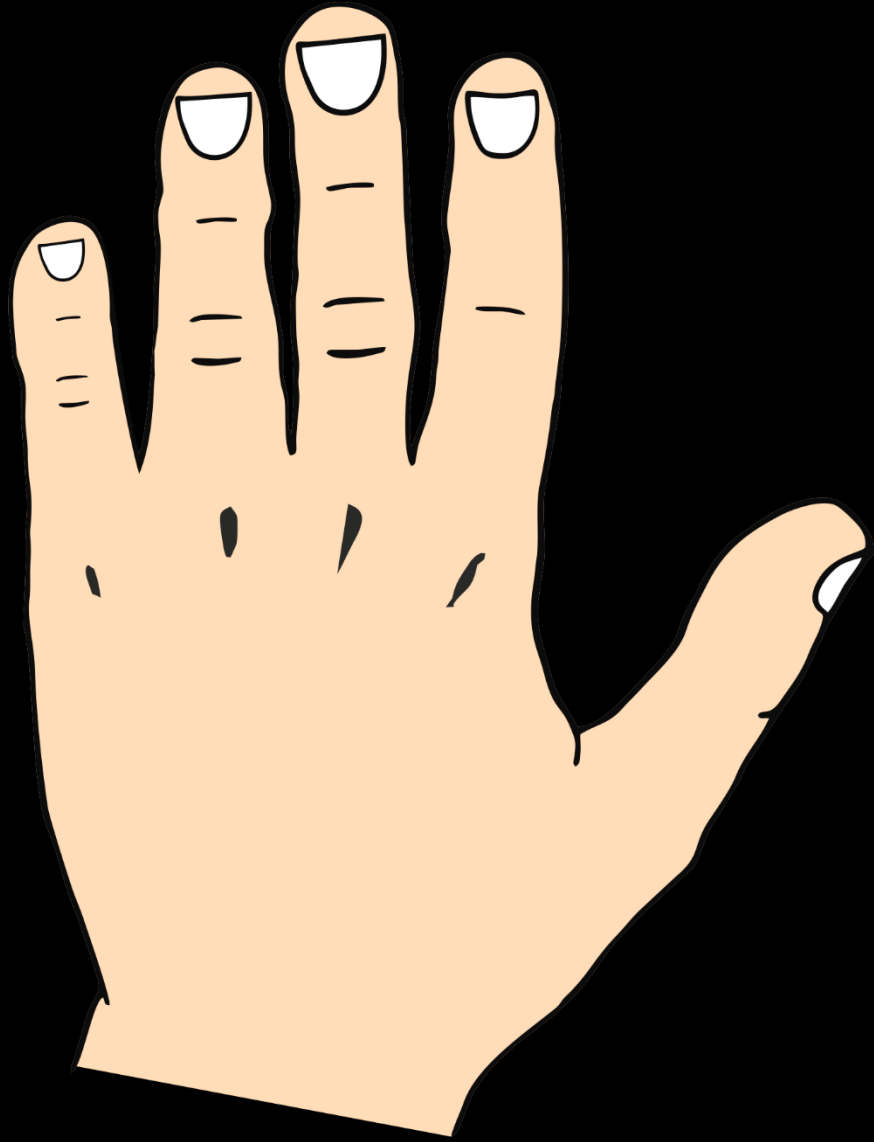
(Freitas et al., 2011; Shiratori, 2018)

Nos camelos com anquiloglossia...

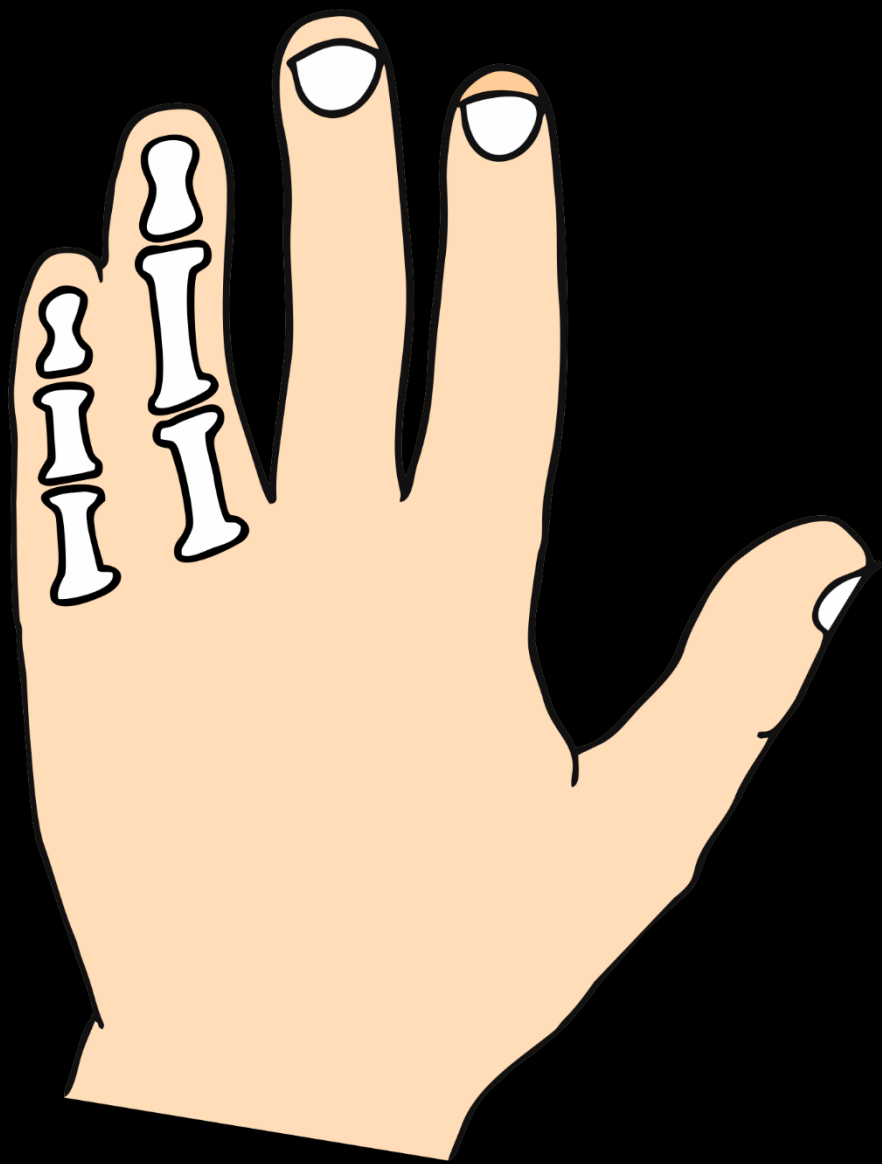


**A CIRURGIA É REALIZADA SEM QUALQUER CONTROVÉRSIA!!!!
E A MELHORA RELATADA É IMEDIATA!!**

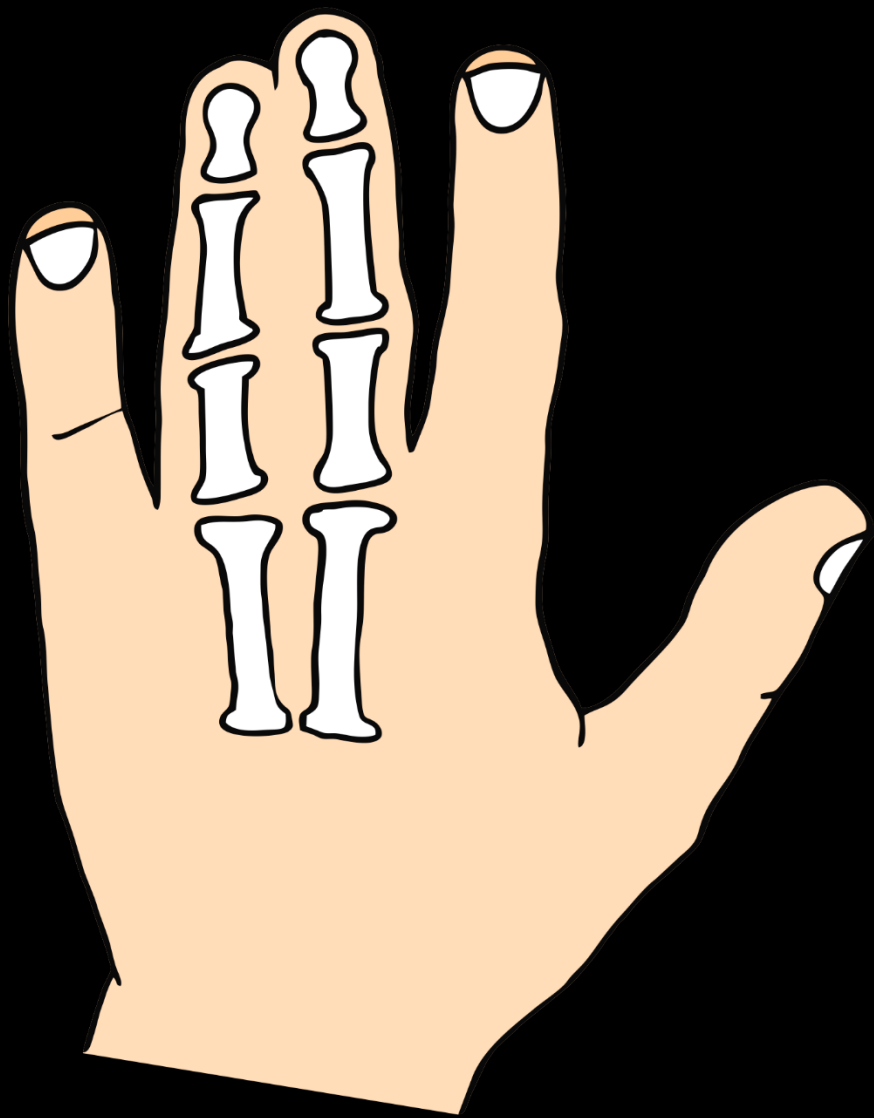
(Kiliç, 2011; Anwar et al., 2012)



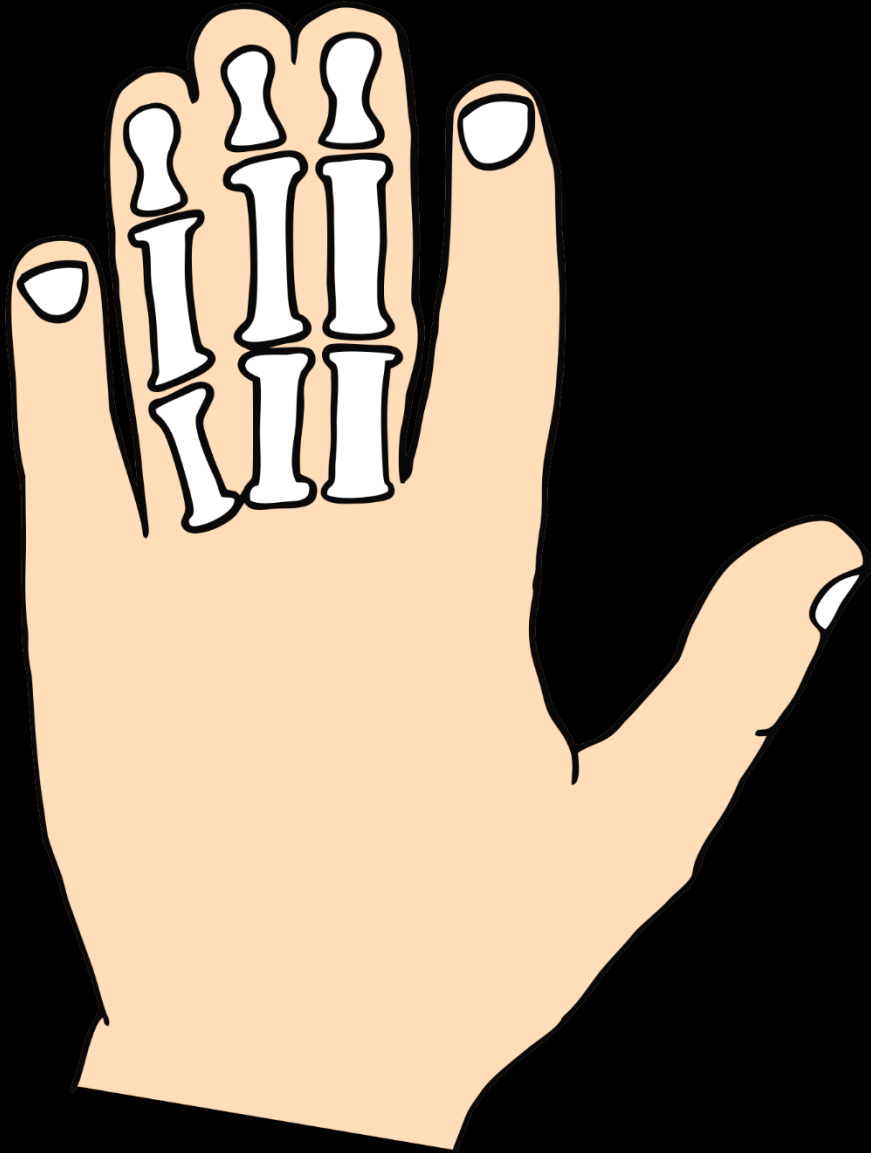
Esta mão tem
condição de se
movimentar?



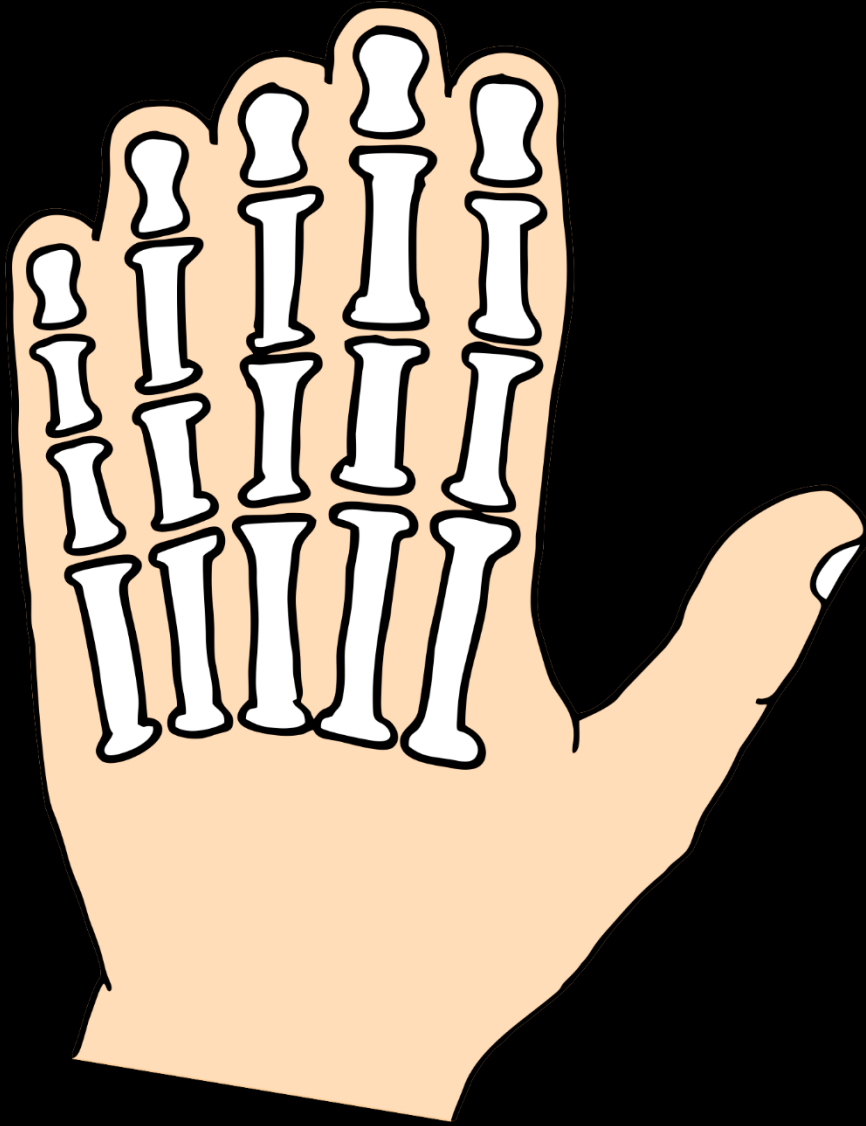
Esta mão tem
condição de se
movimentar?



Esta mão tem
condição de se
movimentar?



Esta mão tem
condição de se
movimentar?

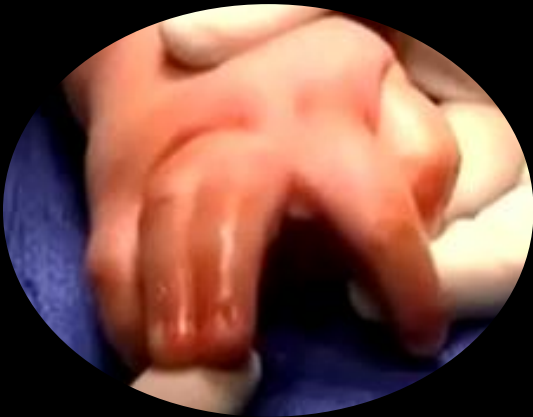

Esta mão tem
condição de se
movimentar?

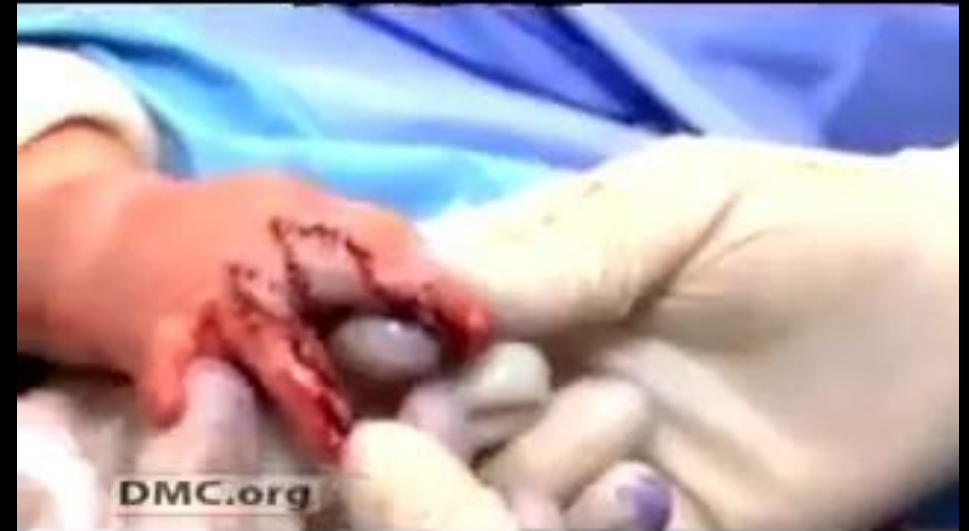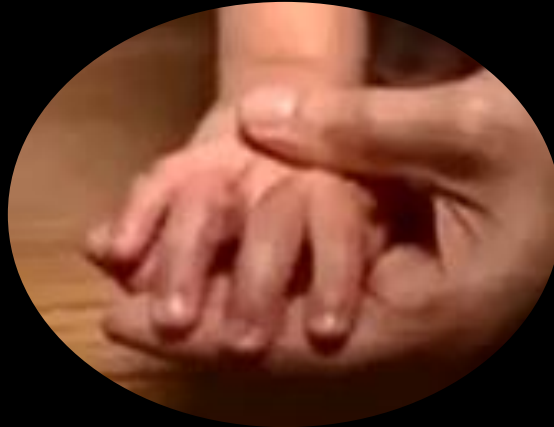A sindactilia é uma condição congênita causada por uma falha embriológica na separação dos dedos.

**O tratamento da sindactilia é cirúrgico
NÃO HÁ CONTROVÉRSIA!**

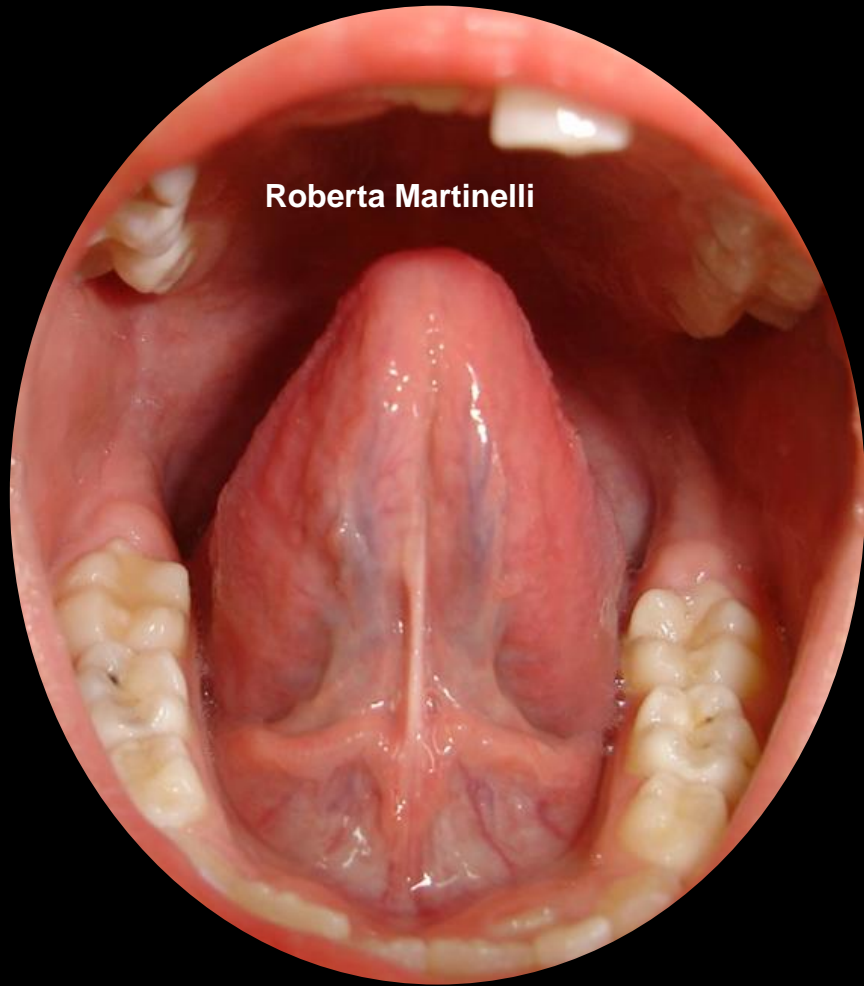Antes da cirurgia



Depois da cirurgia

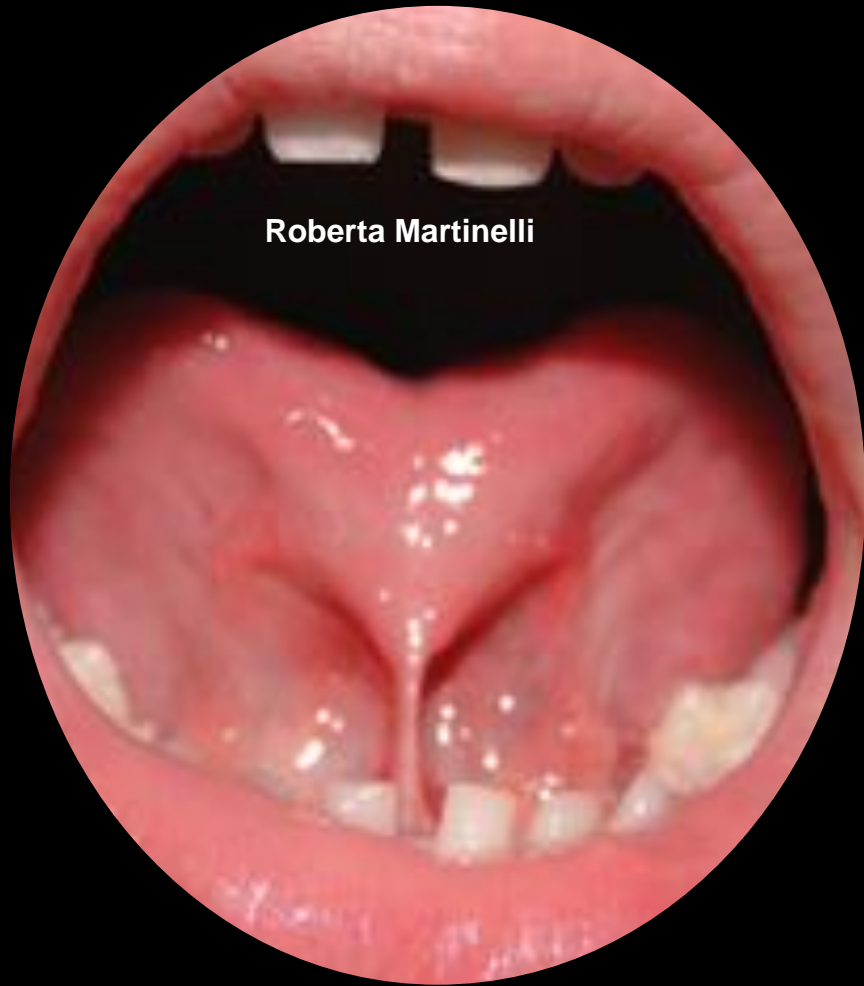

<https://www.youtube.com/watch?v=WX1O4iuJYPw>



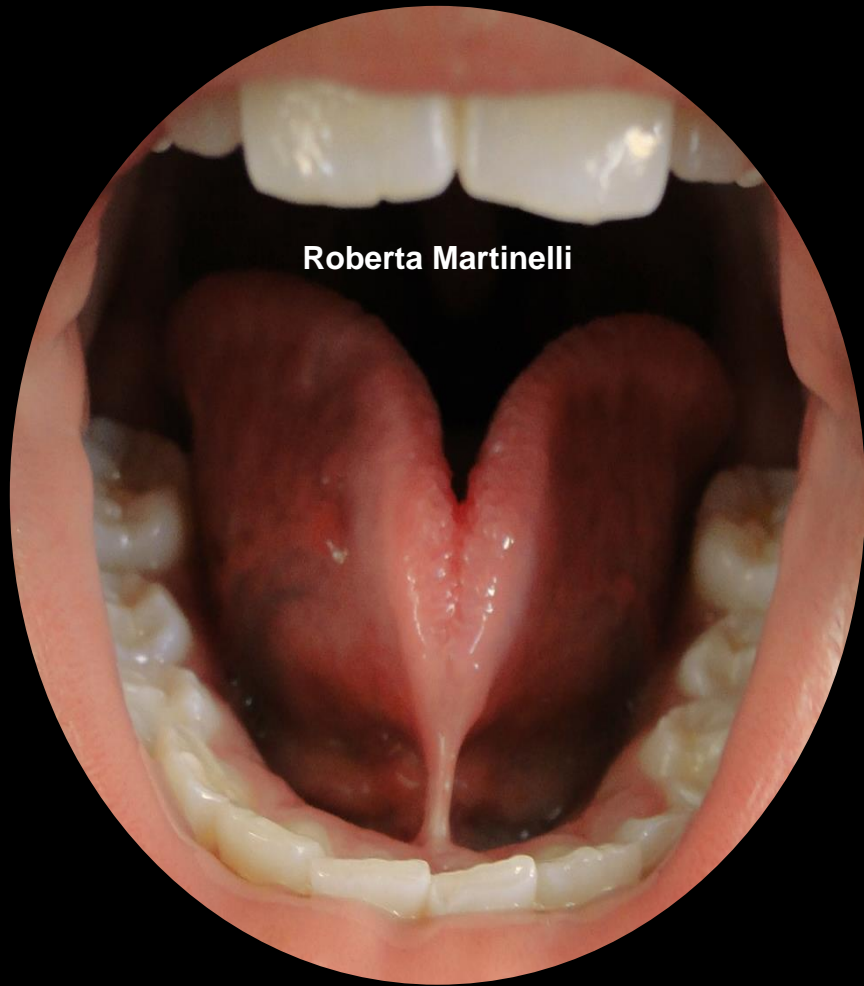Roberta Martinelli

Esta língua tem
condição de se
movimentar?



Roberta Martinelli

Esta língua tem
condição de se
movimentar?

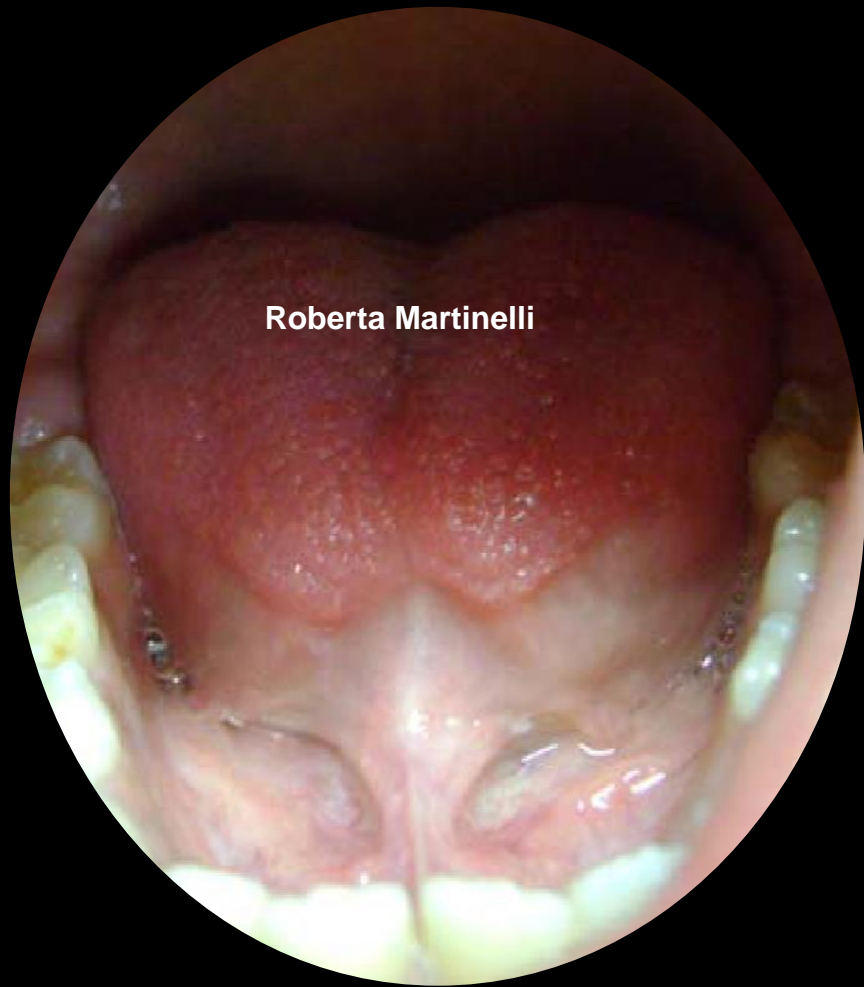


Esta língua tem
condição de se
movimentar?

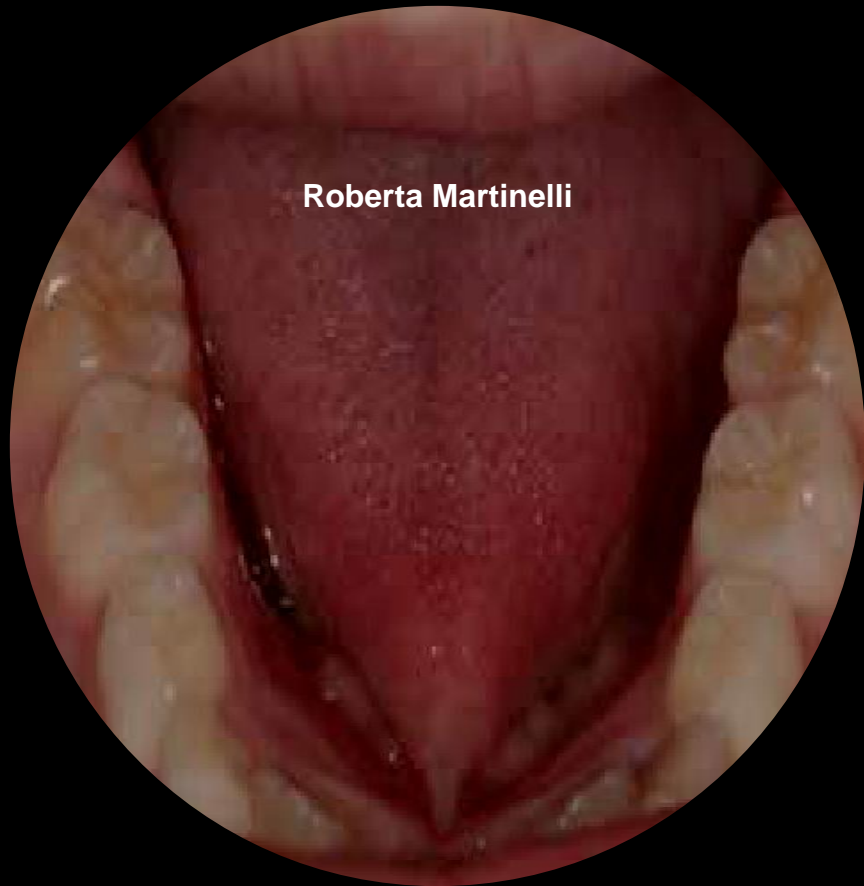

Roberta Martinelli

Esta língua tem
condição de se
movimentar?

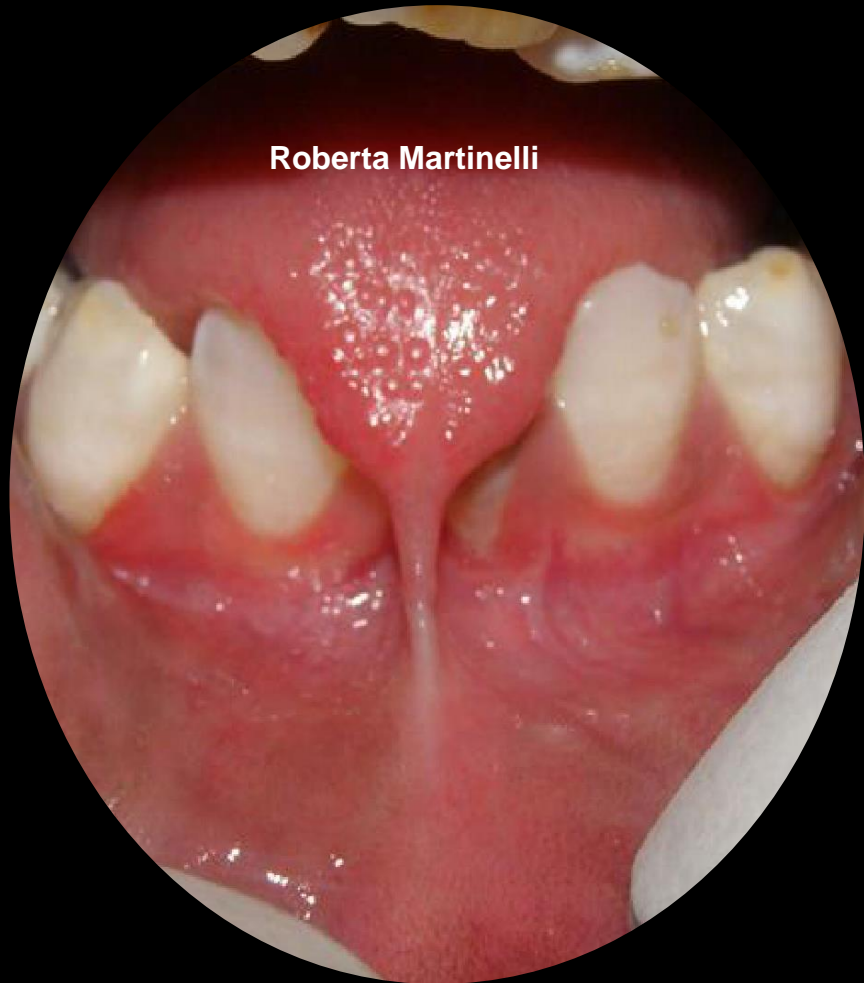

Esta língua tem
condição de se
movimentar?

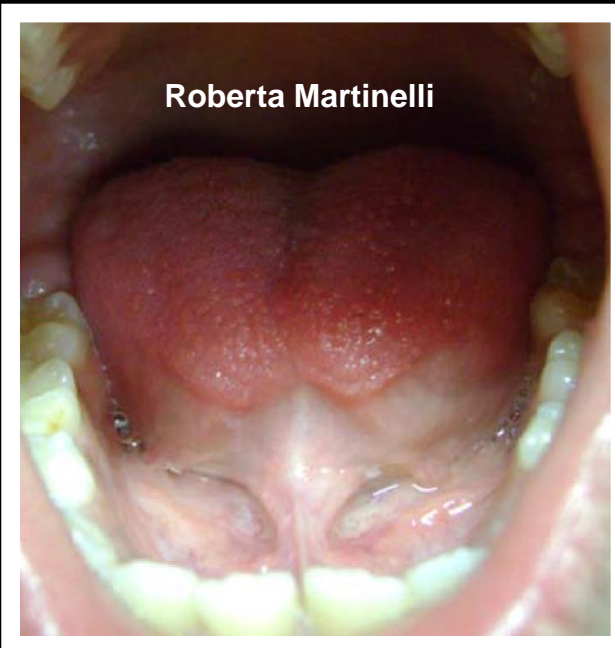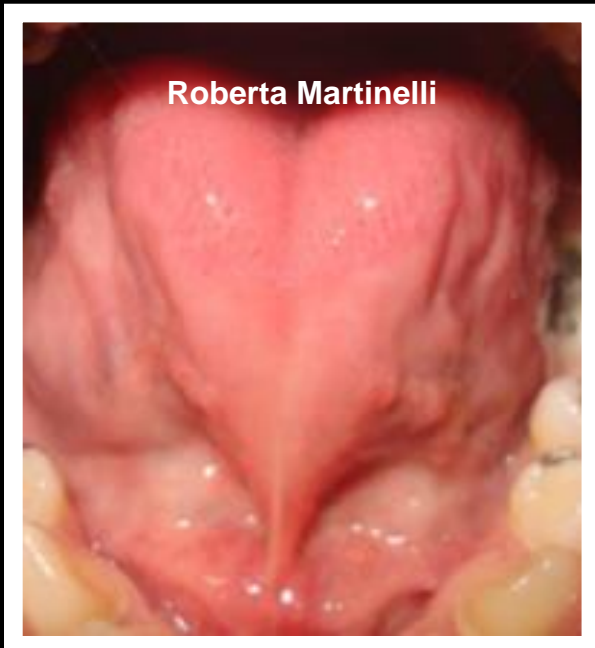
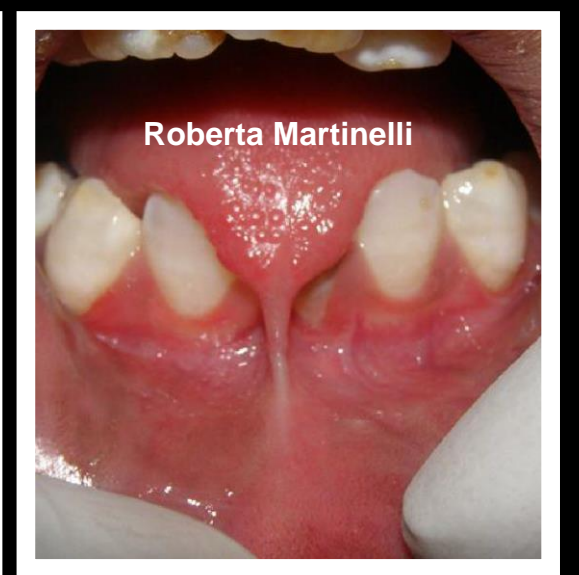

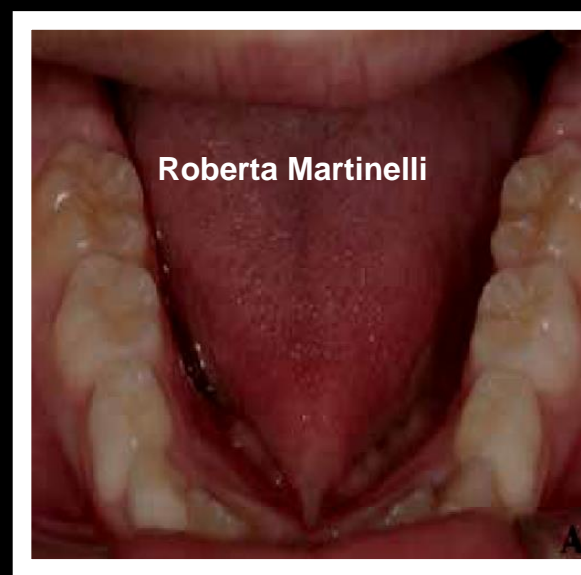
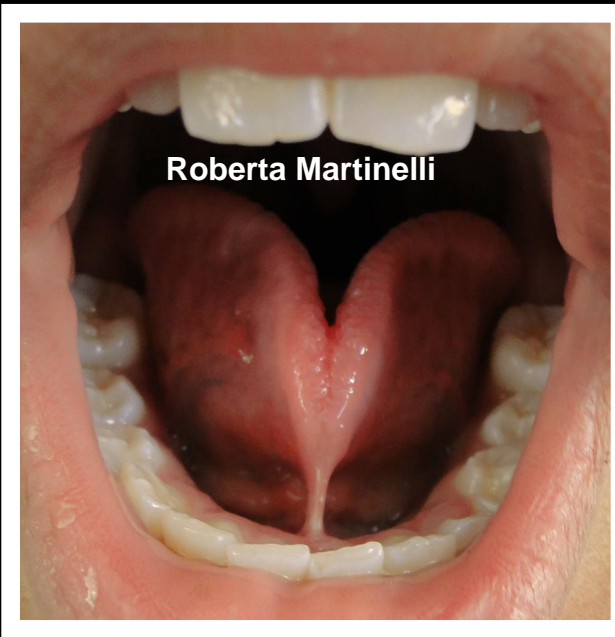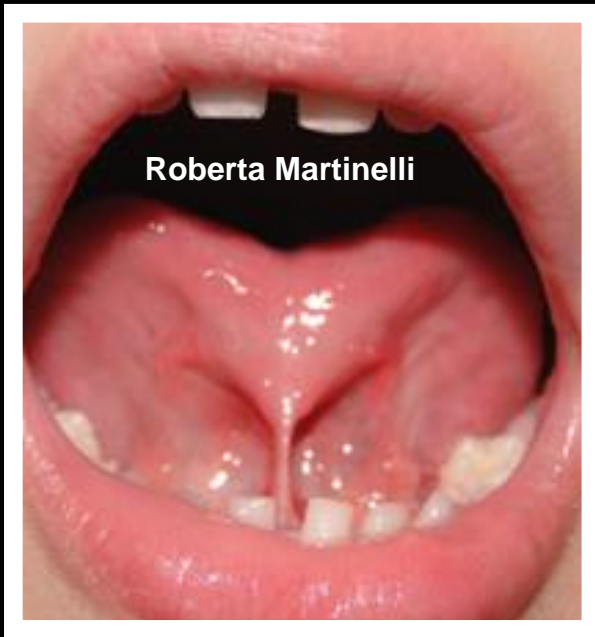Roberta Martinelli

Esta língua tem
condição de se
movimentar?



Esta língua tem
condição de se
movimentar?

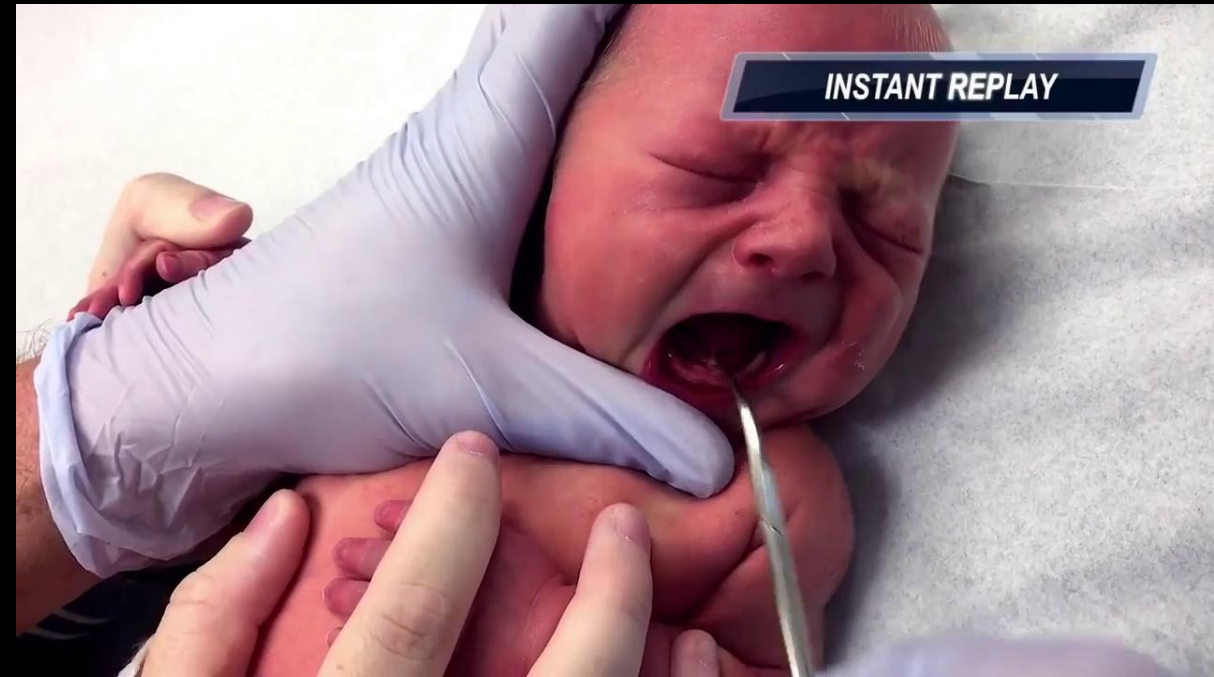
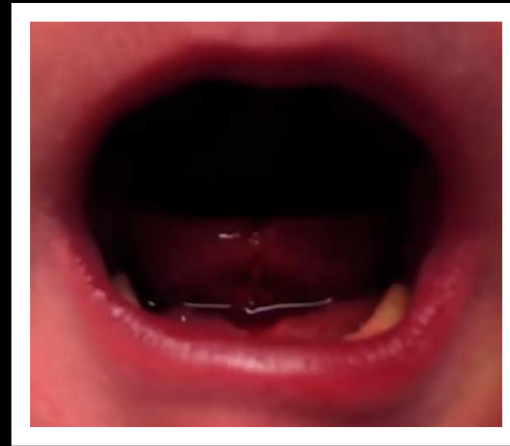
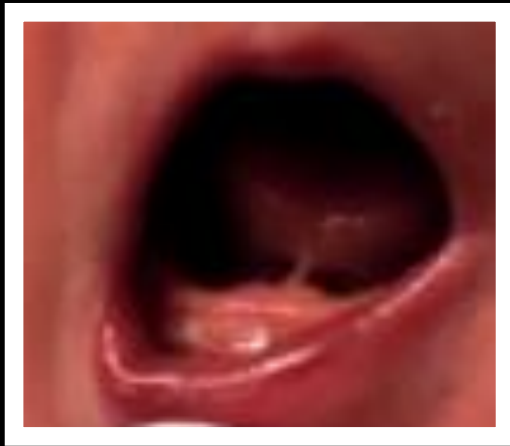Mas realizam
os movimentos
com
adaptações...

A anquiloglossia também é uma condição congênita causada por uma falha embriológica no processo de separação da língua do assoalho da boca.

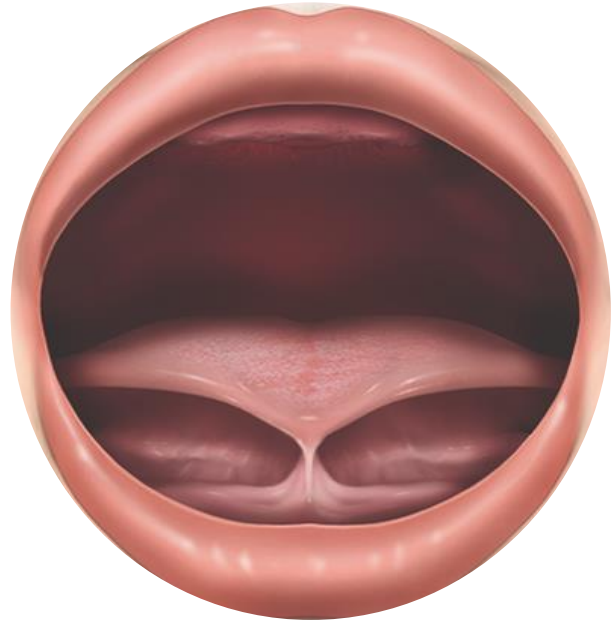O tratamento da anquiloglossia também é cirúrgico.

Por que há tanta controvérsia para um procedimento tão simples?



https://www.youtube.com/watch?v=KKpx-d_Y6-E

Por gerações, a anquiloglossia foi diagnosticada e tratada ao nascimento para evitar dificuldades de amamentação e fala, mas com o declínio da amamentação nas décadas de 1940 e 1950, o tratamento caiu em desuso.



Com o ressurgimento da amamentação, a anquiloglossia foi novamente identificada como um problema em potencial, e os pesquisadores começaram a desenvolver critérios de diagnóstico e tratamento para apoiar as mães que amamentam.



Interventions in the Alteration on Lingual Frenum: **Systematic Review**

Priscilla Poliseni Miranda¹ Carolina Louise Cardoso¹ Erissandra Gomes²

¹Curso de Fonoaudiologia, Universidade Federal do Rio Grande do Sul, Porto Alegre, Brazil

²Department of Surgery and Orthopedics, Federal University of Rio Grande do Sul (UFRGS), Porto Alegre, Brazil

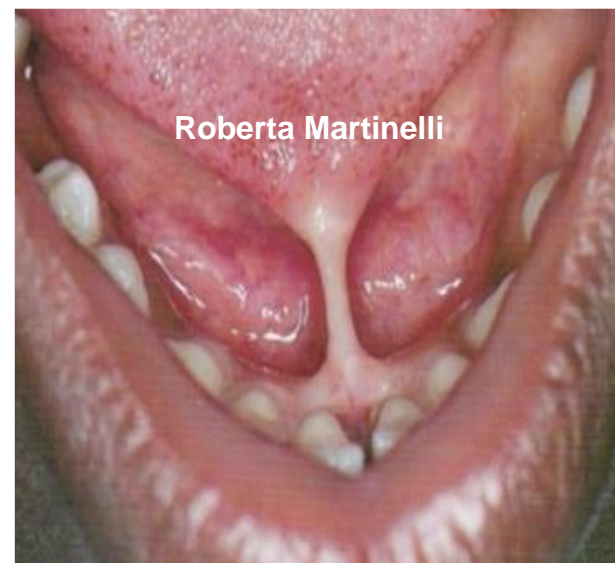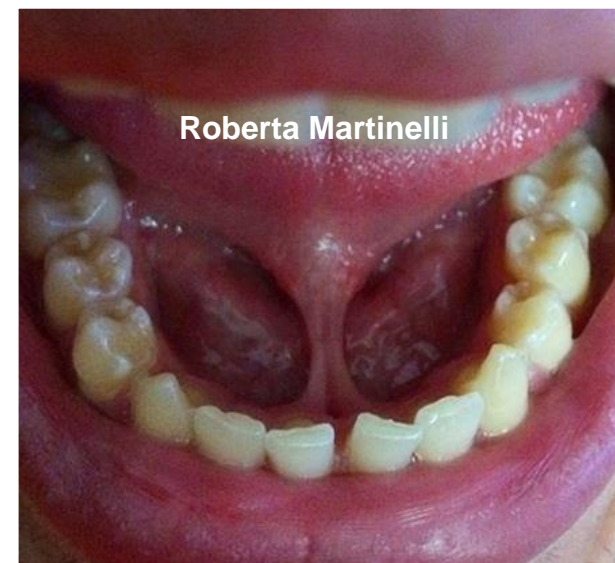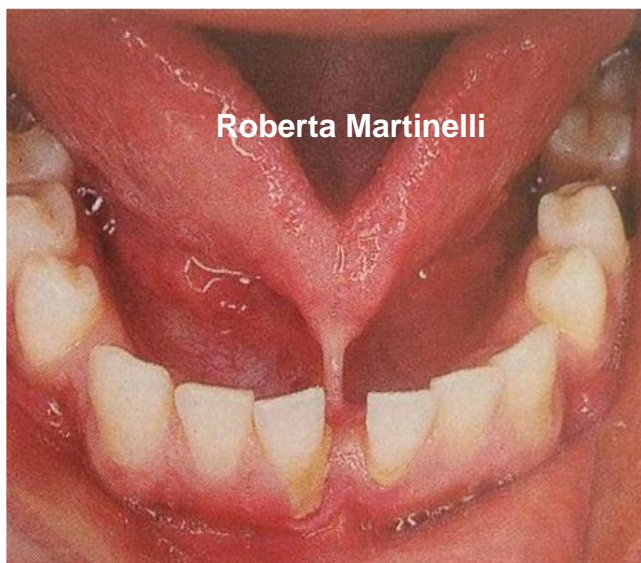
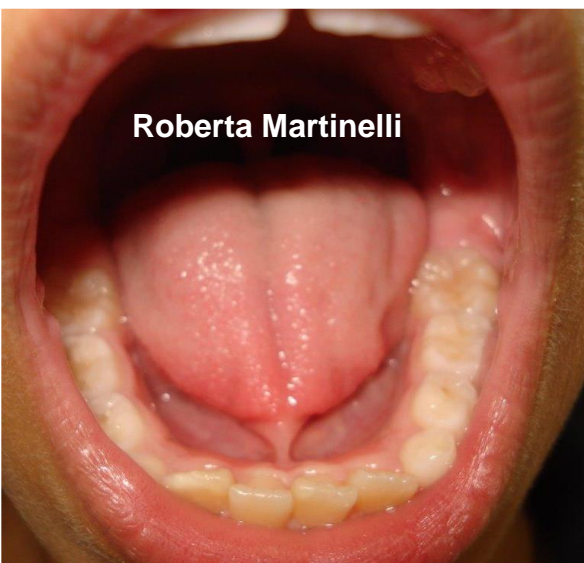
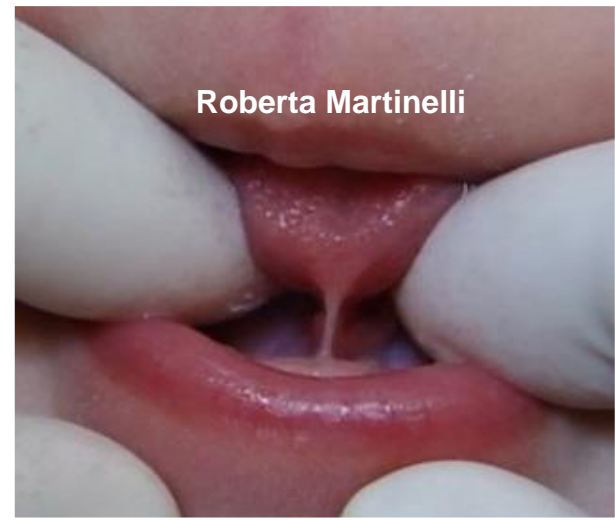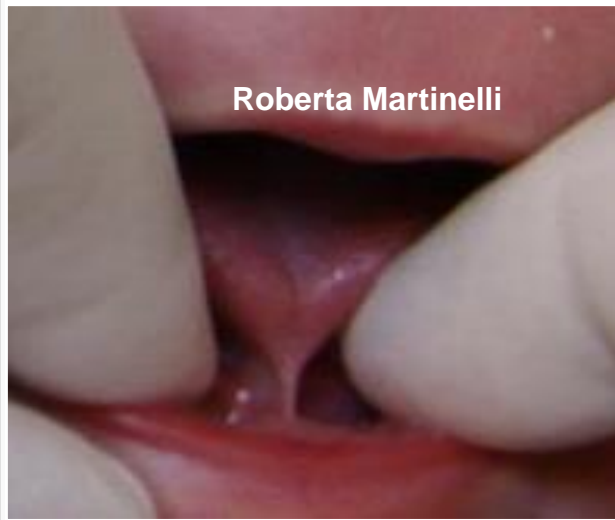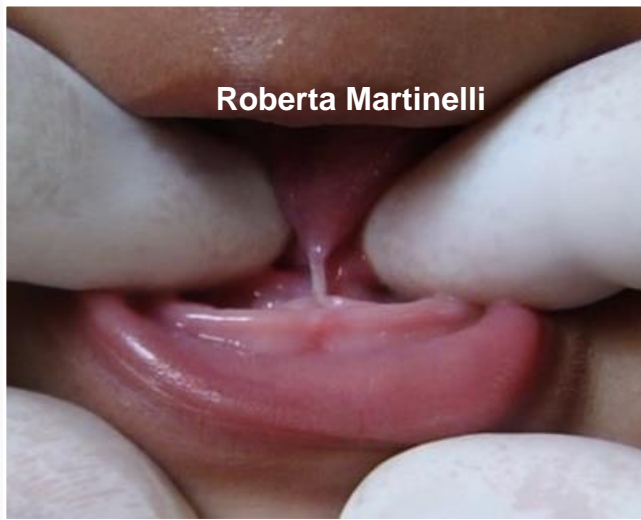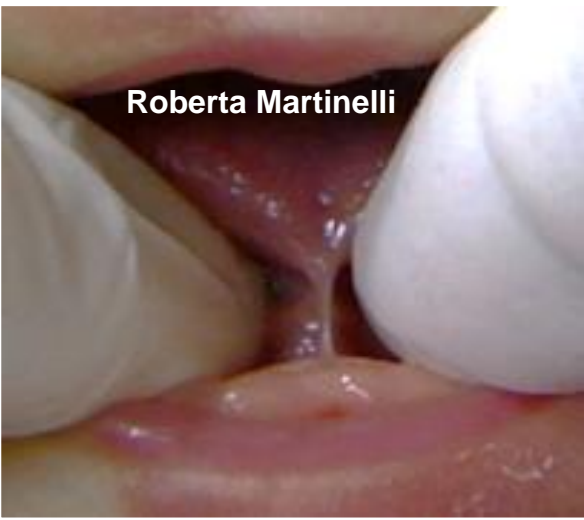Address for correspondence Erissandra Gomes, PhD, Department of Surgery and Orthopedics, Federal University of Rio Grande do Sul (UFRGS), Ramiro Barcelos, 2492, Porto Alegre 90035-003, Brazil (e-mail: erifono@hotmail.com).

Int Arch Otorhinolaryngol 2016;20:275–280.


Conclusões

- Dos estudos selecionados, **todos** recorrem à opção cirúrgica para tratar casos de anquiloglossia.
- Na população de neonatos e lactentes **o mais usado é a frenotomia**, usando o instrumento frio (tesoura ou bisturi), sem o uso de anestesia.
- Na população de crianças e adultos, são utilizadas diferentes técnicas e instrumentos.
- **Todos os resultados mostram que a cirurgia é mais eficaz para melhorar os sintomas causados pela anquiloglossia.**
- **É necessário uma equipe interdisciplinar com médicos, dentistas e fonoaudiólogos treinados para avaliação, diagnóstico e intervenção quando necessário.**

Sempre que houver um impedimento mecânico ao movimento livre da língua, causado pelo frênulo lingual, a cirurgia deve ser recomendada.





PROCEDIMENTOS



FRENOTOMIA

FRENECTOMIA




FRENOTOMIA




Pequena
intervenção
cirúrgica realizada
com tesoura ou
bisturi, com ou
sem anestesia
tópica



FRENECTOMIA



Excisão do
frênulo,
realizada com
anestesia local
ou geral



FRENOTOMIA

- ✓ Procedimento menos invasivo
- ✓ Utilização de anestesia tópica
- ✓ Sem necessidade de suturas
- ✓ Pós-operatório curto
- ✓ Amamentação pós-operatório imediato
- ✓ Processo cicatricial menos intenso
- ✓ Procedimento de baixo custo

FRENECTOMIA

- ✓ Procedimento mais invasivo
- ✓ Utilização de anestesia (local ou geral)
- ✓ Necessidade de suturas
- ✓ Pós-operatório longo e limitante
- ✓ Restrição alimentar e analgesia
- ✓ Processo cicatricial mais intenso
- ✓ Custos hospitalares e/ou ambulatoriais



- O custo de realizar uma frenotomia ambulatorial é de aproximadamente 800 dólares.
- Para executar o mesmo procedimento no centro cirúrgico, o custo varia de 4300 a 8000 dólares, incluindo os honorários para o cirurgião e para o anestesia e várias taxas hospitalares.

Frenectomia ou frenotomia? Com anestesia tópica, infiltrativa ou geral?

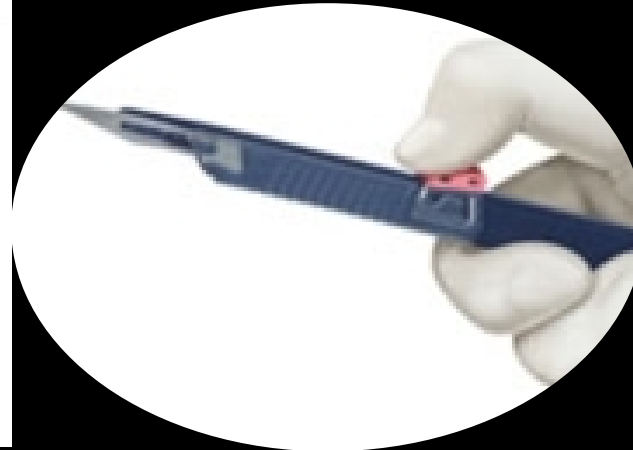laser



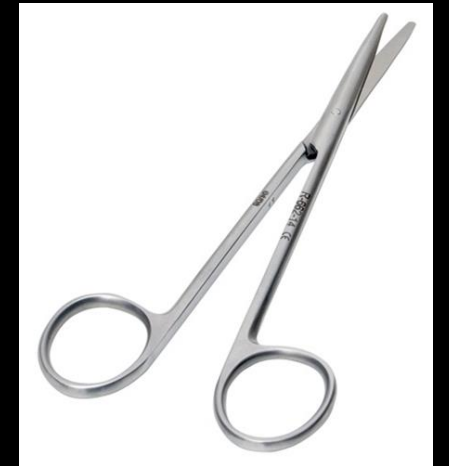eletrocautério



bisturi



tesoura



O cirurgião é quem decide a técnica cirúrgica



*Na próxima aula será
abordada a frenotomia lingual...*

Grata pela atenção!
robertalcm@gmail.com