

ICPAP

Motricidade Orofacial em Ortodontia (4)

Diana Grandi

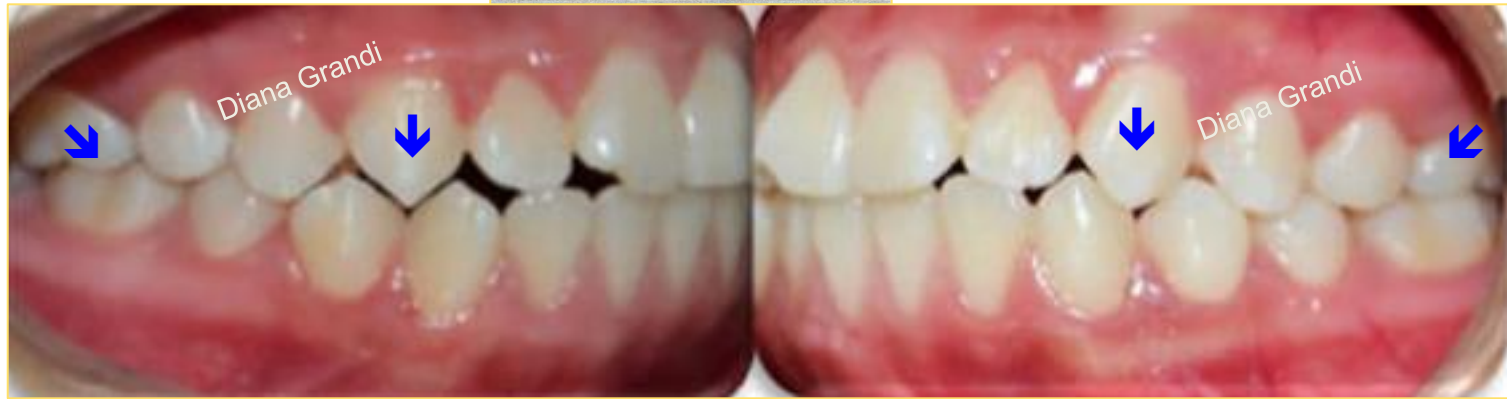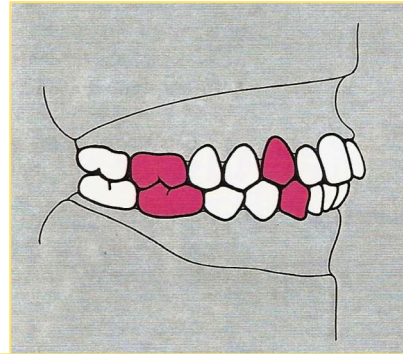
* Classificação das más oclusões

- Plano sagital
- Plano Vertical
- Plano Transversal

* Disfunções orofaciais nas más oclusões

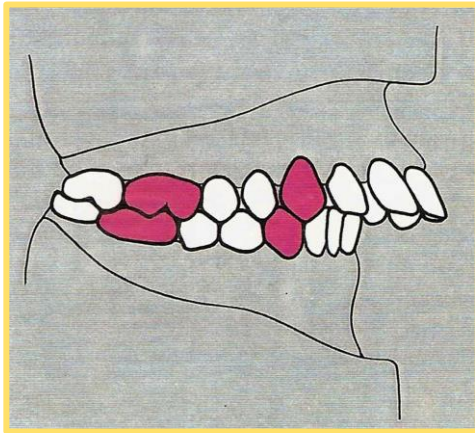
* Biotipo Facial

CLASE I (Angle) –NORMOCLUSÃO (Lischer)



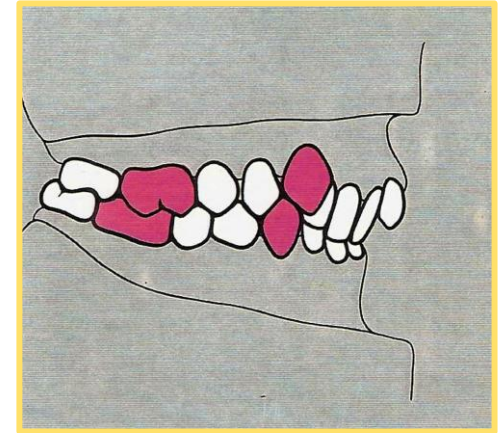
A cúspide méso-vestibular do 1º molar superior oclui no sulco méso-vestibular do 1º molar inferior. O canino superior oclui entre a inclinação distal da cúspide do canino inferior e a inclinação mesial da cúspide do 1º pré-molar inferior. Os incisivos têm uma saliência de 2-3 mm.

CLASE II (Angle) - DISTOCLUSÃO (Lischer)

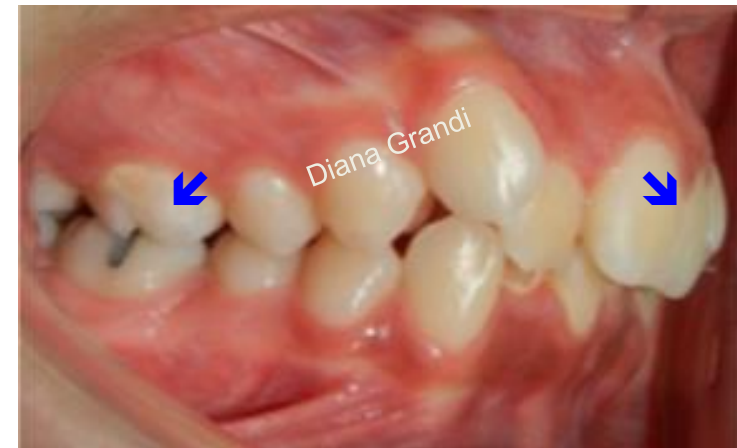
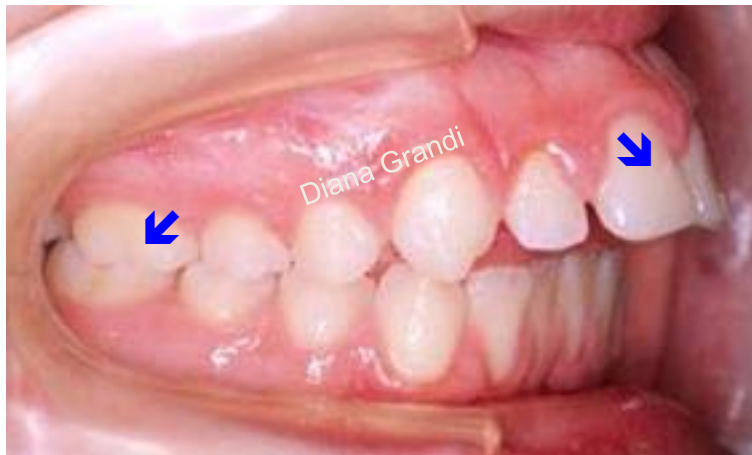
1ª DIVISÃO

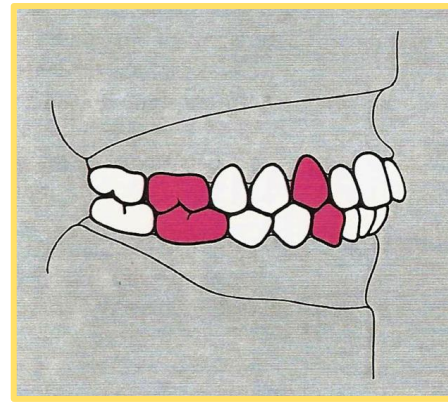
O 1º molar, canino e incisivos superiores estão em posição mais avançada em relação aos inferiores.



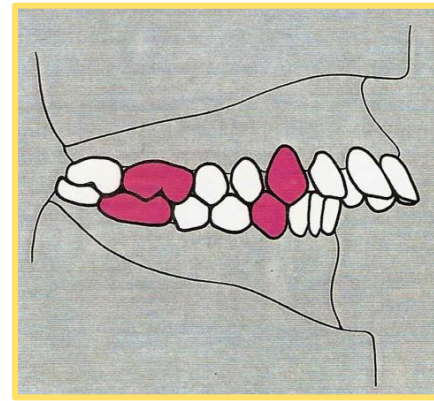
2ª DIVISÃO



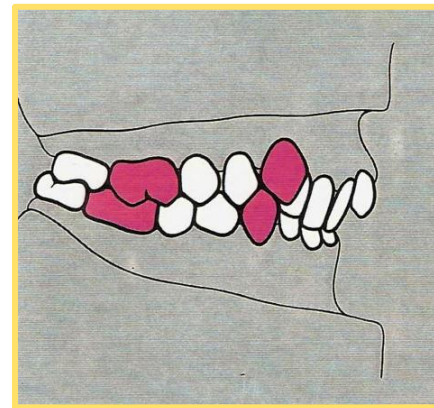
CLASE I



CLASE II 1ª div

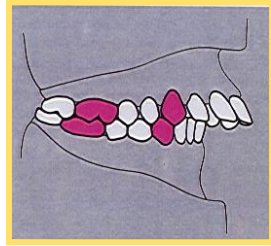


CLASE II 2ª div



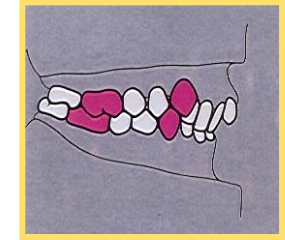
Disfunções orofaciais em Cl II

Cl II/1ª



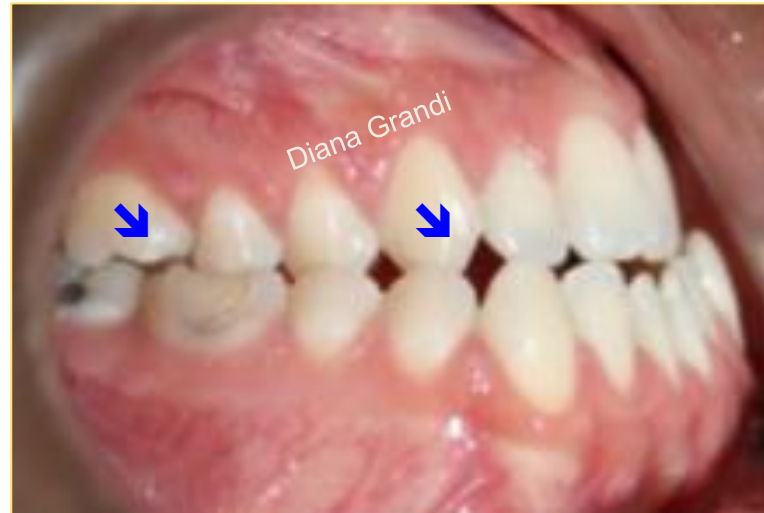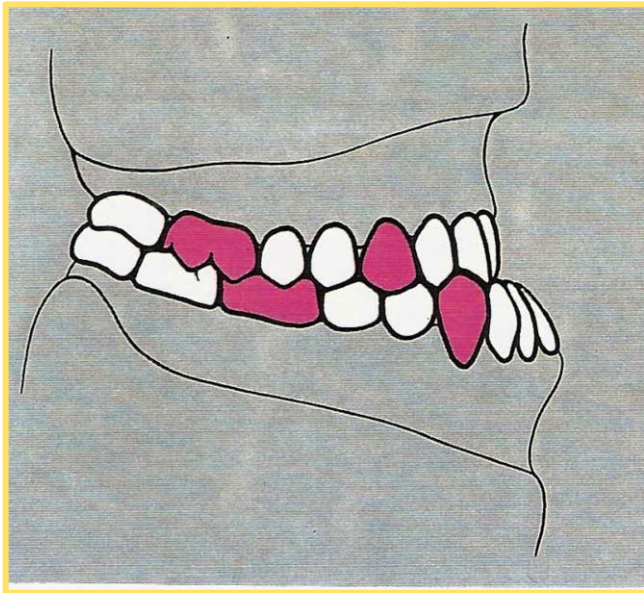
- Contato labiodental
- Chupar ou morder os lábios
- Deglutição disfuncional com protrusão anterior da língua
- Respiração oral ou mista
- Alterações de pronúncia

Cl II/2ª



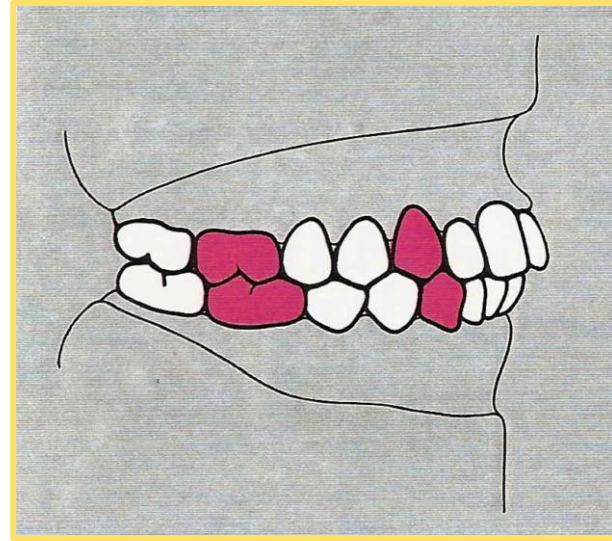
- Retrusão dos incisivos inferiores
- Sulco mental marcado
- hipertonia muscular
- Possível deglutição disfuncional
- Não relacionado à respiração oral
- Mais frequente: em rostos curtos
- Alterações na mastigação

CLASE III (Angle) – MESIOCLUSÃO (Lischer)

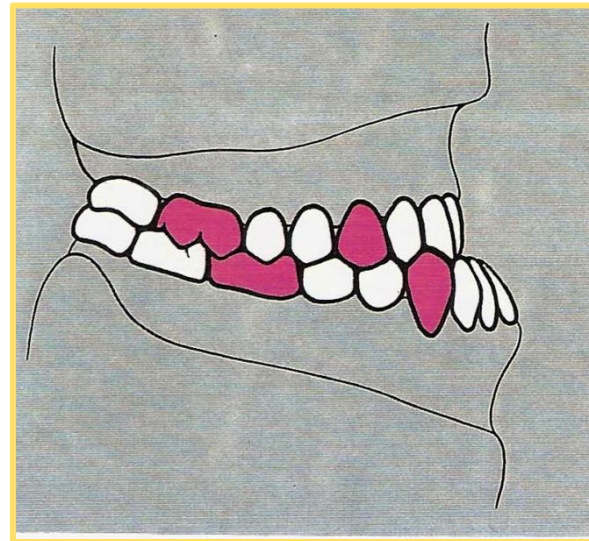


O 1º molar, canino e incisivos superiores estão em posição mais atrasada em relação aos inferiores.

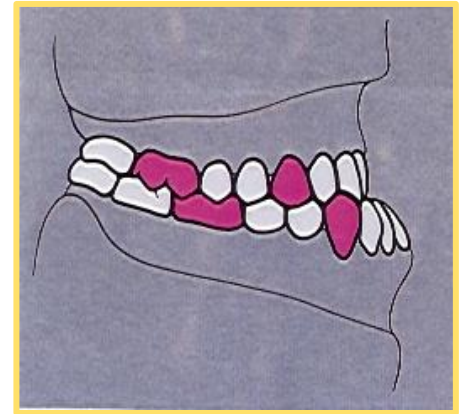
CLASE I



CLASE III

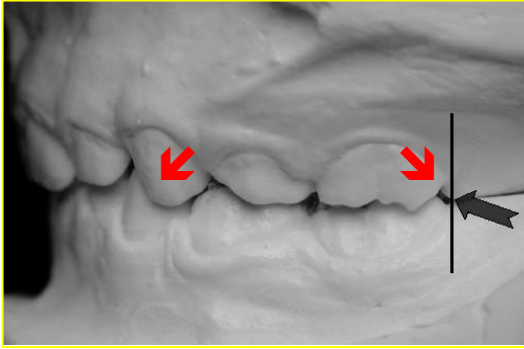


Disfunções orofaciais em Cl III

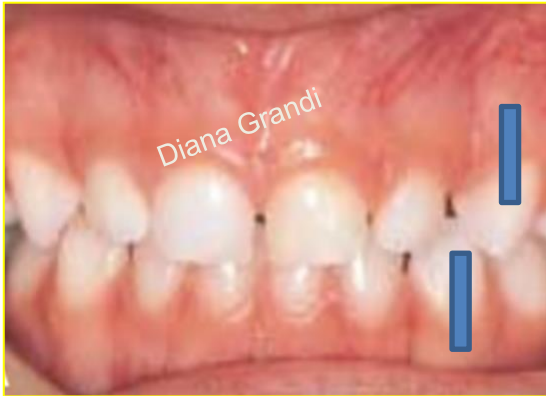

- Funcional ou esquelético
- Possíveis hábitos de sucção (dedo, anel de chupeta, língua)
- Posição da língua abaixada em repouso
- Deglutição disfuncional com protrusão inferior da língua
- Respiração oral ou mista
- sigmatismo
- Distúrbios da fala: T/D
- Alterações na mastigação
- Atitude postural alterada

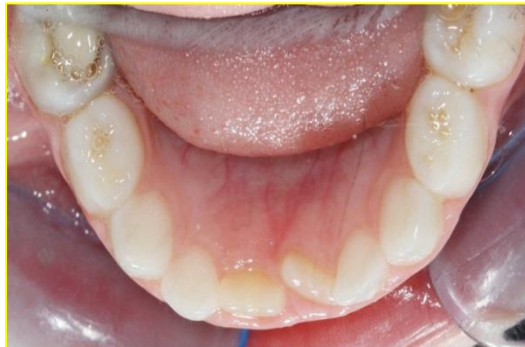NA DENTIÇÃO PRIMÁRIA



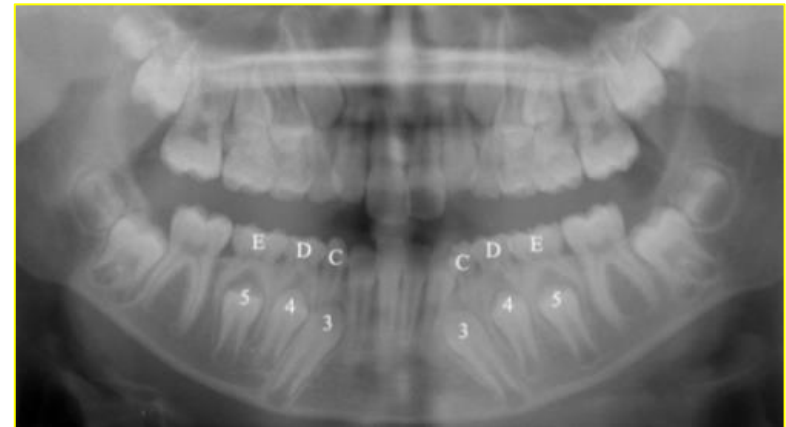Plano dentário posterior reto



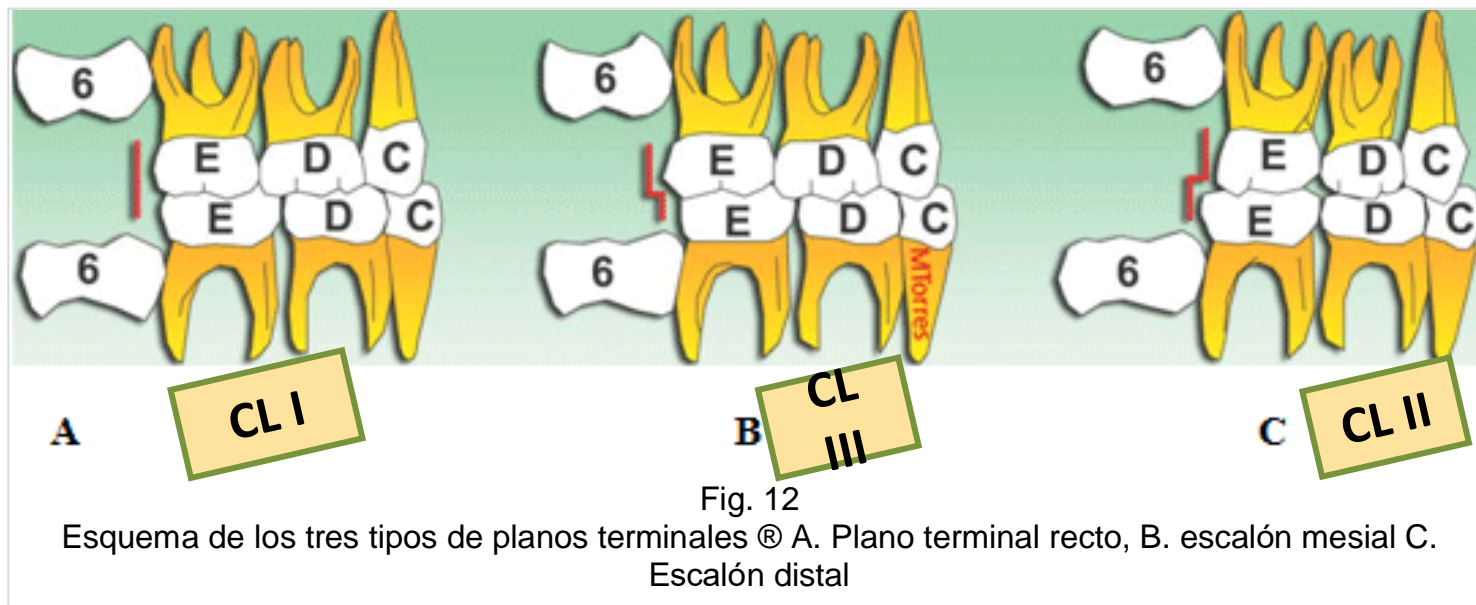
Classe I canina



Desgaste das superfícies oclusais



Na dentição decídua:

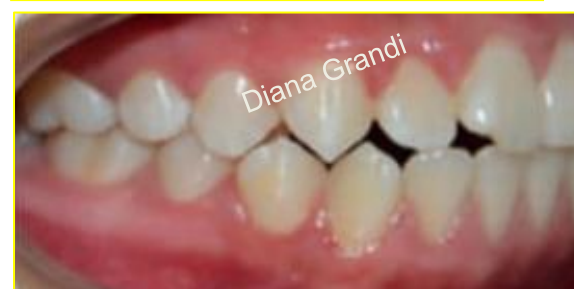
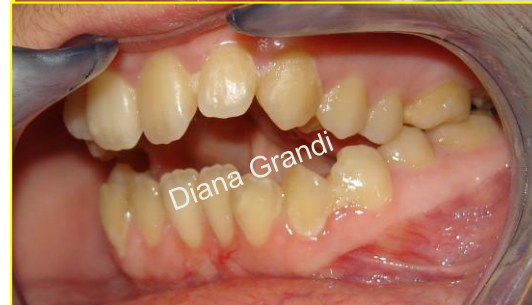
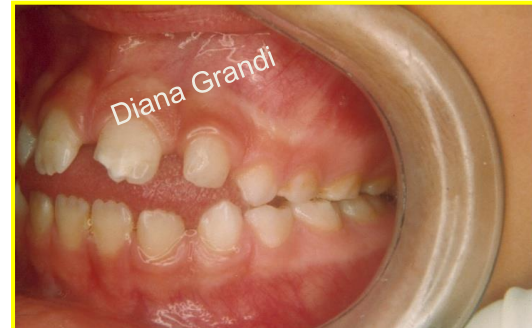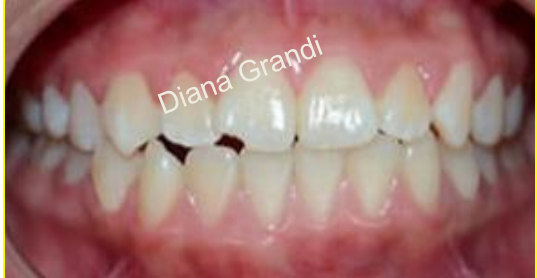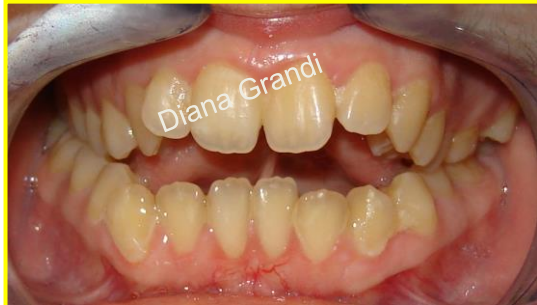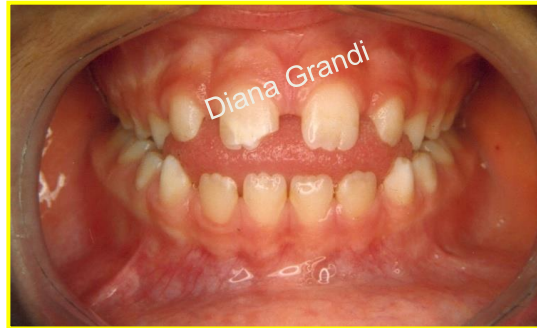- Plano vertical reto (ou plano pós-laticínio): as superfícies distais dos dentes superiores e inferiores são niveladas: situadas no mesmo plano vertical. O plano reto pós-leite tende a evoluir para Cl. I
- Degrau mesial: a superfície distal dos molares inferiores é mais mesial que a superior. Ele guiará o 1º. molares temporários irrompem em uma relação sagital de Cl. I (desejável); ou Classe III
- Degrau distal: a superfície distal dos molares inferiores é mais distal que a superior. O de grau distal tende a evoluir para um Cl. II

A relação entre os 2º molares decíduos tem valor preditivo

Torres Carvajal, M. Desarrollo de la dentición. La dentición primaria. Revista Latinoamericana de Ortodoncia y Odontopediatria. FUENTE: <http://www.ortodoncia.ws/publicaciones/2009/art23.asp>

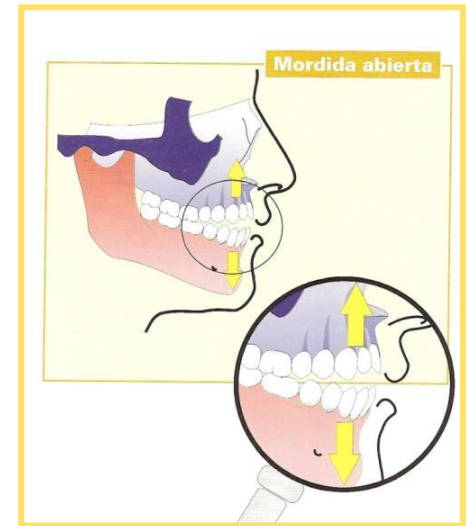
PLANO VERTICAL



MORDIDA
ABERTA

Os incisivos superiores cobrem menos de 0 mm a incisivos inferiores

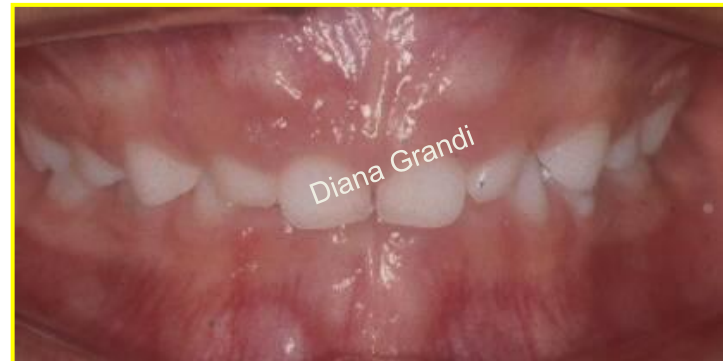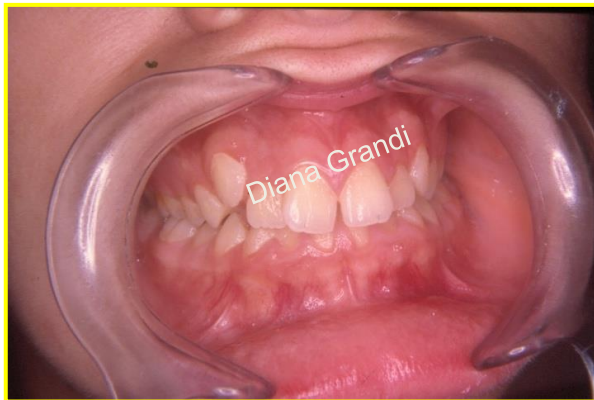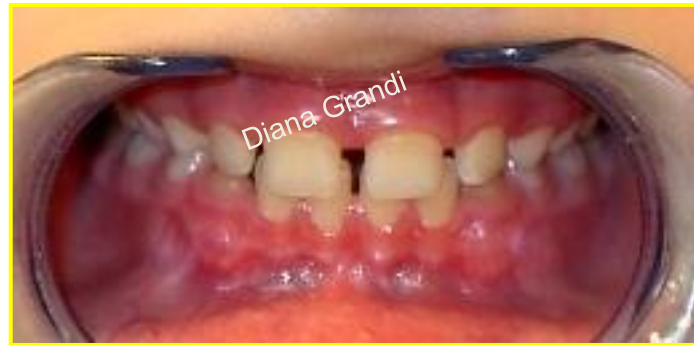Disfunções orofaciais na Mordida Aberta



- Possível incompetência oral anterior
- Possíveis hábitos de sucção
- Interposição da língua em repouso
- Deglutição disfuncional com propulsão da língua (anterior, lateral, posterior)
- Possível respiração oral ou mista
- sigmatismo
- distúrbios da fala
- O perfil facial não é alterado

PLANO VERTICAL

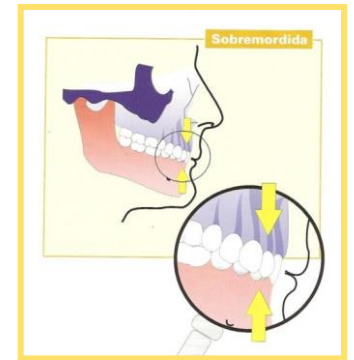
SOBREMORDIDA, MORDIDA COBERTA, MORDIDA PROFUNDA



Os incisivos superiores cobrem mais de 2-3 mm aos inferiores

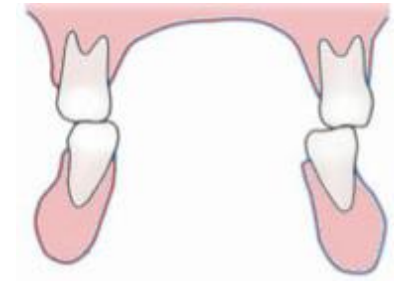
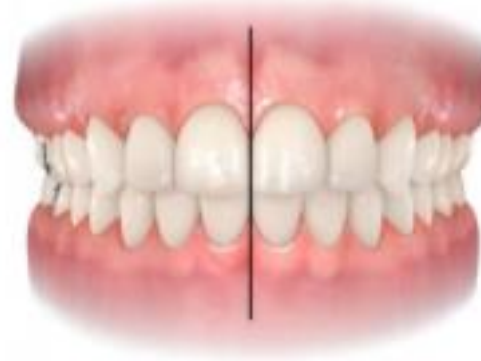Disfunções orofaciais em sobremordida, mordida coberta, mordida profunda

- O perfil facial nem sempre é alterado
- Sulco mental marcado
- Hipertonia muscular orofacial
- Possível deglutição disfuncional
- Alteração mastigatória

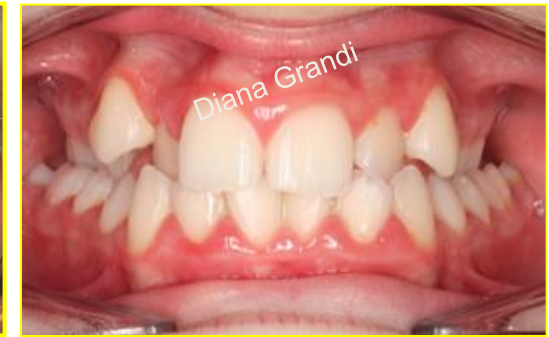
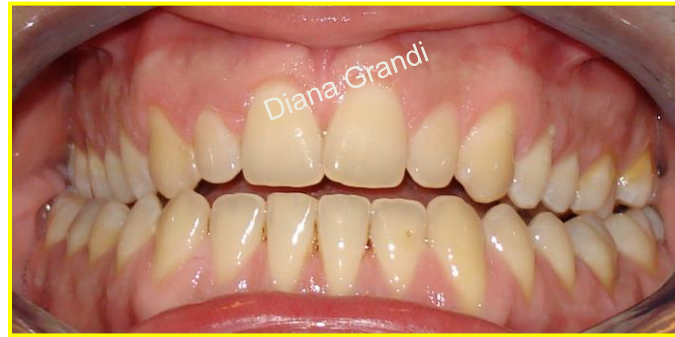
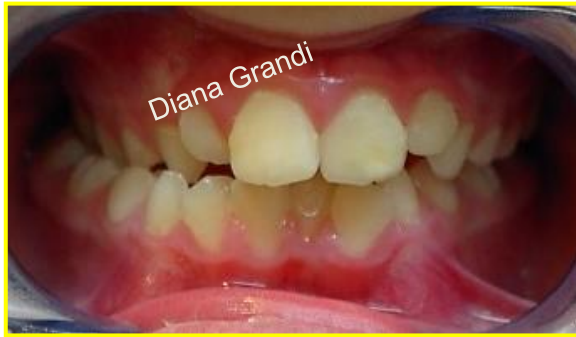PLANO TRANSVERSAL

MORDIDA CRUZADA



Normal



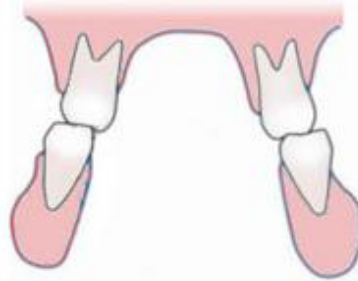
Cruzada (uni ou bilateral):

As cúspides vestibulares dos pré-molares ou molares superiores ocluem dentro às cúspides vestibulares dos molares inferiores.

Disfunções orofaciais na mordida cruzadaa

UNILATERAL

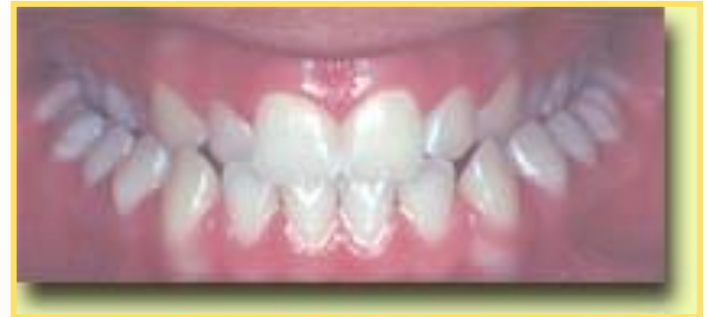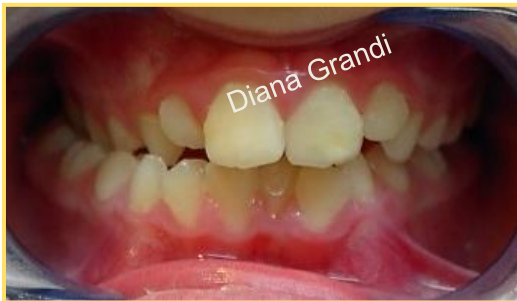- Orgânico ou funcional
- Possível hábito de sucção
- Deglutição disfuncional
- Respiração oral ou mista
- mastigação unilateral



Mordida cruzada

BILATERAL

- Hábito de sucção
- Deglutição disfuncional
- Língua baixa
- Respiração bucal
- Mastigação alterada



DESVIOS LATERAIS MANDIBULARES ASSIMETRIAS FACIAIS

